

สารบัญ

เรื่อง	หน้า
1. Bone of Upper and Lower Limbs	3
2. Arm	9
3. Forearm	15
4. Hand	20
5. Joints of Upper Limbs	25
6. Gluteal Region	28
7. Thigh and Popliteal Fossa	31
8. Leg	35

บทปฏิบัติการที่ 1

BONES OF THE UPPER AND LOWER LIMBS

อาจารย์ อรทัย วีระนันทนาพันธ์

1. กระดูกยางค์ส่วนบน (Bones of upper limbs) ประกอบด้วย
 - 1.1. กระดูกไหปลาร้า (Clavicle) โดยให้อธิบายและ identify ตำแหน่งต่างๆ ต่อไปนี้
 - *Sternal end*
 - *Acromial end*
 - ความแตกต่างของพื้นที่หน้าตัดของ *Sternal end and Acromial end*
 - *Tubercle for conoid ligament*
 - *Trapezoid lind*
 - 1.2. กระดูกสะบัก (Scapula) โดยให้อธิบายและ identify ตำแหน่งต่างๆ ต่อไปนี้
 - *บอกรูปร่างของกระดูก*
 - *บอกรูปร่างด้านหน้า ด้านหลังและด้านข้าง*
 - *Vertebral border*
 - *Lateral border*
 - *Acromion process*
 - *Coracoid process*
 - *Spine of scapula*
 - *Scapular notch*
 - *Glenoid cavity*
 - *Supra and Infra- spinatus fossa*
 - *Supra and Infra-glenoid tubercle*
 - 1.3. กระดูกต้นแขน (Humerus) โดยให้ identify ตำแหน่งต่างๆ ต่อไปนี้
 - *Head*
 - *Anatomical neck*
 - *Surgical neck*
 - *Shaft*
 - *Greater tubercle and its crest*

- *Lesser tubercle and its crest*
- *Supracondyle*
- *Medial and Lateral epicondyle*
- *Condyle*
 - *Trochlea*
 - *Capitulum*
- *Deltoid tuberosity*
- *Radial groove*
- *Radial fossa*
- *Olecranon fossa*

4. กระดูกปลายแขน (Both bones of the forearm) ประกอบด้วย

Radius โดยให้ identify ตำแหน่งต่างๆ ต่อไปนี้

- *Head*
- *Neck*
- *Shaft*
- *Tuberosity*
- *Styloid process*
- *Interosseous margin*
- *Radial tubercle*

Ulna โดยให้ identify ตำแหน่งต่างๆ ต่อไปนี้

- *Olecranon process*
- *Coronoid process*
- *Head*
- *Tuberosity*
- *Styloid process*
- *Trochlear notch*
- *Radial notch*

5. กระดูกข้อมือ (Carpal bones) อธิบายลักษณะความแตกต่างของกระดูกแต่ละชิ้น

- *Scaphoid and its tubercle*

- *Lunate*
- *Triquetrum*
- *Pisiform*
- *Trapezoid*
- *Trapezium and its tubercle and groove for flexor carpi radialis tendon*
- *Capitate*
- *Hamate and its hook*

1.6. กระดูกมือและนิ้ว (Metacarpal bones and Phalanges) โดยให้ identify ตำแหน่งต่างๆ ต่อไปนี้

- *Head*
- *Neck*
- *Shaft*
- *Base*

2. กระดูกขาคส่วนล่าง (Bones of lower limbs) ประกอบด้วย

2.1. กระดูกเชิงกราน (Hip bone) ประกอบด้วย

Ilium โดยให้ identify ตำแหน่งต่างๆ ต่อไปนี้

- *Iliac tubercle*
- *Anterior superior iliac spine*
- *Anterior inferior iliac spine*
- *Posterior superior iliac spine*
- *Posterior inferior iliac spine*
- *Greater sciatic notch*
- *Iliac crest and fossa*
- *Arcuate line*
- *Iliopectineal eminence*

Ischium โดยให้ identify ตำแหน่งต่างๆ ต่อไปนี้

- *Ischial tuberosity*
- *Ischial spine*
- *Lesser sciatic notch*

Pubis โดยให้ identify ตำแหน่งต่างๆ ต่อไปนี้

- *Pubic tubercle*
- *Pubic crest*
- *Pecten pubis*
- *Acetabular fossa*
- *Acetabular notch*
- *Pubic symphysis*

2.2. กระดูกต้นขา (Femur) โดยให้ identify ตำแหน่งต่างๆ ต่อไปนี้

- *Head*
- *Fovea capitis femoris*
- *Neck*
- *Greater trochanter*
- *Lesser trochanter*
- *Pectineal line*
- *Trochanteric (piriformis) fossa*
- *Intertrochanteric line and crest*
- *Gluteal tuberosity*
- *Shaft*
- *Linea aspera*
- *Medial and lateral epicondyles*
- *Adductor tubercle*
- *Medial and lateral condyles*

2.3. กระดูกขา (Both bones of leg) ประกอบด้วย

Tibia โดยให้ identify ตำแหน่งต่างๆ ต่อไปนี้

- *Tibia plateau*
- *Tibia condyle (lateral and medial)*
- *Groove for semimembranous tendon*
- *Tibial spine or intercondylar eminence*
- *Tibial tuberosity*
- *Shaft*

- *Soleal line*
- *Medial malleolus*

Fibula โดยให้ identify ตำแหน่งต่างๆ ต่อไปนี้

- *Apex*
- *Head*
- *Neck*
- *Shaft*
- *Lateral malleolus*

2.4. กระดูกสะบ้า (Patella) โดยให้ identify ตำแหน่งต่างๆ ต่อไปนี้

- *Apex*
- *Articular surface (medial and lateral)*
- *Non articular area*

2.5. กระดูกข้อเท้า (Tarsal bones) ประกอบด้วย

Calcaneus โดยให้ identify ตำแหน่งต่างๆ ต่อไปนี้

- *Sustentaculum tali*
- *Tuberosity of calcaneus*
- *Body*

Navicular โดยให้ identify ตำแหน่งต่างๆ ต่อไปนี้

- *Navicular tuberosity*

Cuboid โดยให้ identify ตำแหน่งต่างๆ ต่อไปนี้

- *Groove of cuboid*

Talus โดยให้ identify ตำแหน่งต่างๆ ต่อไปนี้

- *Head*
- *Neck*
- *Trochlea*

Cuneiforms โดยให้ identify ตำแหน่งต่างๆ ต่อไปนี้

- *Lateral cuneiform*
- *Intermediate cuneiform*

- *Medial cuneiform*

2.6. กระดูกเท้าและนิ้วเท้า (Metatarsal bones and phalanges)

- *Head*
- *Neck*
- *Shaft*
- *Base*

2.7. Arches of foot

- *Medial longitudinal arch*
- *Lateral longitudinal arch*
- *Transverse arch*

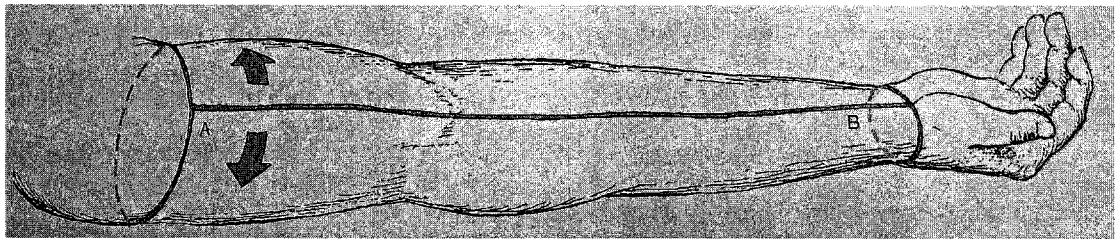
บทปฏิบัติการที่ 2

ARM

อาจารย์ อรทัย วีระนันทนาพันธ์

1. เลาะผิวหนังของแขน โดยมีวิธีการดังนี้

- 1.1. กรีดผิวหนังบริเวณ lateral arm ตามแนวยาวของแขนตั้งแต่หัวไหล่ จนถึงข้อมือ จากนั้น กรีดผิวหนังตามแนวขวางดังรูป



- 1.2. การเลาะผิวหนังของแขนนี้จะเลาะแยกออกระหว่างชั้น dermis และ subcutaneous connective tissue จากด้านข้างไปที่ละช่วง จนส่วนของ skin หลุดออกจากส่วนแขน ทั้งหมด โดยจะยกเว้นบริเวณมือที่เหลือชั้นไขมันของ subcutaneous connective tissue ติดอยู่กับแขนเท่านั้น

2. Superficial veins of the upper limb

- 2.1. ภายใต้อัน skin ที่ลอกออกไปแล้วนั้น จะพบ superficial veins ทอดตัวอยู่ในชั้น subcutaneous connective tissue

2.2. Identify structure ต่อไปนี้

- **Cephalic vein** โดยเริ่มจาก lateral aspect of the dorsal venous network จากนั้นจะทอดตัวอยู่ด้าน anterolateral surface ของ forearm and arm แล้วทอดตัวไปตาม deltopectoral groove เข้าสู่ deltopectoral triangle จากนั้นจะเชื่อมเข้ากับกับ axillary vein
- **Basilic vein** โดยเริ่มจาก medial end of the dorsal venous network ขึ้นไปยังด้าน medial ของ forearm and inferior part of the arm จากนั้นจะแทงลง deep brachial fascia วิ่งขนานไปกับ brachial artery เข้าสู่บริเวณ axilla มาฟอร์มตัวเป็น axillary vein

- **Median cubital vein** วางตัวอยู่เส้นเดียวบริเวณตรงกลางด้านหน้าข้อพับ หรืออาจเป็น Cephalic vein กับ Median basilic vein สองเส้นมาเชื่อมต่อกันบริเวณ cubital fossa

3. Deep brachial fascia

3.1. เลาะชั้น subcutaneous connective tissue ออกจนหมด

3.2. Deep brachial fascia จะมีลักษณะเป็นเยื่อบางๆ สีขาว คลุมกล้ามเนื้อและโครงสร้างต่างๆ ของต้นแขนไว้ โดย proximal end จะต่อเนื่องมาจาก pectoral fascia, axillary fascia and deep fascia ที่ปกคลุม deltoid and latissimus dorsi muscles สำหรับ distal end จะต่อเนื่องไปเป็น antebrachial fascia (deep fascia of the forearm)

3.3. Identify structure ต่อไปนี้

- **Medial and lateral intermuscular septa** ซึ่งเกิดจากการเชื่อมต่อกับของ brachial fascia ทางด้าน medial and lateral sides of the humerus ทำให้เกิด anterior (flexor) compartment and posterior (extensor) compartment ของกล้ามเนื้อต้นแขนขึ้น

4. Muscles in anterior compartment of the arm

4.1. ลอกชั้น deep fascia ออกจะเห็นกล้ามเนื้อแต่ละมัดชัดเจนขึ้น

4.2. Identify structure ต่อไปนี้

- **Biceps brachii muscle** โดยสังเกตที่บริเวณกลางแขนด้านหน้า จะพบ Biceps brachii muscle belly จากนั้นตัดไข่มดตัด origin ของ Deltoid muscle โดยตัดตามขอบของ clavicle จนสุดปลายขอบของ acromion แล้วพลิก Deltoid มาทางด้าน insertion ที่ยังติดอยู่กับ humerus จะสามารถมองเห็น Biceps tendon ส่วนที่อยู่ใต้ Deltoid muscle จากนั้น identify short head of biceps tendon แล้วจึงตามไปยัง Origin ที่บริเวณ coracoid process of the scapula จากนั้น identify long head of biceps brachii muscle ที่เกาะอยู่ที่ supraglenoid tubercle of the scapula แล้วจึงตาม long head of biceps tendon เข้าไปใน intertubercular groove โดยไม่ต้องตัด intertubercular ligament ที่คลุมอยู่
- **Bicipital aponeurosis** เป็น broad extension of the biceps tendon ที่แผ่ไปเกาะกับ antebrachial fascia คลุมอยู่บน Pronator teres muscle สำหรับอาจารย์ใหญ่บางท่านอาจมองไม่เห็น
- **Brachialis muscle** ใช้นิ้วสอดใต้ Biceps brachii muscle แล้วยกขึ้น จะเห็น Brachialis muscle วางตัวอยู่ จากนั้นให้ใช้ไข่มดตัดกึ่งกลางของกล้ามเนื้อ Biceps brachii หรือที่ประมาณ 5 cm distal to elbow แล้วเปิดขึ้น ให้นักศึกษาสังเกตจุด

เกาะของกล้ามเนื้อ Brachialis ซึ่งมีจุดเกาะต้นอยู่ที่ anterior surface of the distal one-half of the humerus และจุดเกาะปลายอยู่ที่ coronoid process of the ulna

- **Coracobrachialis muscle** โดย origin of coracobrachialis muscle อยู่ที่บริเวณ coracoid process และ insertion อยู่ที่ medial side of the shaft of the humerus จากนั้นให้นักศึกษาสังเกต musculocutaneous nerve ที่แทงเข้าไปใน coracobrachialis muscle ด้วย

5. Nerves and vessels of arm

5.1. สำหรับ nerves and vessels ที่อยู่ทางด้าน medial ของแขน จะมีเยื่อหุ้มมัดรวมอยู่ด้วยกัน จนบางครั้งจะแยกออกจากกันได้ยาก สามารถแยกออกจากกันง่ายขึ้นโดยการเลาะเยื่อหุ้มออกก่อน

5.2. Identify structures ต่อไปนี้ และอธิบายความสัมพันธ์กับ structures อื่นๆที่อยู่โดยรอบ

- **Musculocutaneous nerve** โดยจะอยู่บริเวณ axilla แล้วให้นักศึกษาตามต่อมาจนเห็นว่าไปเลี้ยงกล้ามเนื้อทั้งสามมัดของ anterior compartment of the arm และหลังจากที่ musculocutaneous nerve ให้ muscular branches แล้วจะต่อเนื่องไปเป็น lateral cutaneous nerve of the forearm สังเกตว่าจะวิ่งคู่กันไปกับ Cephalic vein
- **Median nerve** เริ่มต้นจาก brachial plexus ให้นักศึกษาค่อยๆ ใช้นิ้วแยกเส้นประสาทนี้ออกจาก structures อื่นที่อยู่รอบๆ โดยเริ่มจากบริเวณ axilla ไปจนถึง cubital fossa เพื่อให้สามารถมองเห็นได้ชัดเจนขึ้น
- **Ulnar nerve** ให้นักศึกษาใช้นิ้วแยกเส้นประสาทนี้ออกจาก structures อื่นที่อยู่รอบๆ โดยเริ่มต้นจาก medial cord of the brachial plexus ไปจนถึงบริเวณ medial epicondyle of the humerus ให้นักศึกษาสังเกตว่า ulnar nerve จะติดกับ posterior surface of the medial epicondyle of the humerus จากนั้นให้นักศึกษาลองคลำ ulnar nerve ของตนเองที่บริเวณ posterior ต่อ medial epicondyle
- **Medial brachial and Medial antebrachial cutaneous nerves** โดย medial antebrachial cutaneous nerve จะเริ่มต้นในระดับเดียวกับ elbow ให้นักศึกษาสังเกตความสัมพันธ์ของ medial antebrachial cutaneous nerve กับ basilic vein ที่ระดับเดียวกันนี้ด้วย
- **Radial nerve** เริ่มต้นจาก posterior cord of the brachial plexus ใช้นิ้วแยกออกจาก structures อื่น จนสามารถมองเห็นได้ชัดเจน สำหรับทางเดินของ radial nerve จะ

เห็นได้ชัดเจน โดยจะศึกษาต่อไปเมื่อ dissect ในส่วน posterior compartment of the arm

- **Brachial artery** เป็นเส้นเลือดแดงที่ต่อเนื่องจาก axillary artery โดยเริ่มต้นที่บริเวณ inferior border of the teres major muscle และไปสิ้นสุดที่ระดับของข้อศอก โดยให้ branches ไปเป็น radial and ulnar arteries
- **Deep brachial artery** โดยจะแยกออกมาจาก brachial artery จากนั้นจะอ้อมไปยัง posterior surface of the humerus แล้วจะวิ่งคู่ไปกับ radial nerve ที่บริเวณ radial groove สำหรับทางเดินของ deep brachial artery จะเห็นได้ชัดเจนเมื่อ dissect ในส่วน posterior compartment of the arm แล้ว
- **Superior ulnar collateral artery** โดยออกมาจาก brachial artery บริเวณ ใกล้กับ middle of the arm แล้วผ่านไปยังหลังต่อ medial epicondyle of humerus
- **Inferior ulnar collateral artery** ออกมาจาก brachial artery ที่ประมาณ 3 cm เหนือ medial epicondyle of humerus แล้วผ่านไปหน้าต่อ medial epicondyle of humerus ระหว่างกล้ามเนื้อ brachialis and pronator teres
- ให้นักศึกษาสังเกตเส้นประสาทที่มาเลี้ยงกล้ามเนื้อต้นแขนด้านหน้าแต่ละมัดด้วย

6. Posterior compartment of the arm

6.1. ให้นักศึกษาช่วยกันจัดอาจารย์ใหญ่ให้อยู่ในท่านอนคว่ำ และนักศึกษาต้องย้ายไปอยู่ด้านตรงข้ามของโต๊ะ จากนั้นจัดให้แขนอาจารย์ใหญ่อยู่ในท่า medial rotation เพื่อให้เข้าไปยังส่วน posterior compartment of the arm ได้ชัดเจนมากขึ้น

6.2. Identify structure ต่อไปนี้

- **Triceps brachii muscle** โดยเริ่มจาก identify lateral and long head of triceps brachii muscle แล้วต่อเนื่องไปยัง origin ของแต่ละ head จากนั้นใช้นิ้วแยก triceps muscle ลงมาตามรอยระหว่าง long and lateral head of triceps brachii muscle จนเกือบถึงบริเวณศอก จะพบ medial head of triceps brachii muscle ซึ่งเป็นชั้นกล้ามเนื้ออยู่ข้างใต้ ให้สังเกต origin ที่มาจาก shaft of humerus ส่วนที่อยู่ใต้ต่อ radial groove ลงมา ให้นักศึกษาสังเกตจุดเกาะปลายที่บริเวณ olecranon of the ulna ด้วย
- **Deep brachial artery and radial nerve** โดยใช้ probe หาดำแหน่งระหว่าง lateral head of the triceps brachii muscle และ humerus ตัด lateral head of triceps ตรงบริเวณ radial groove ซึ่งบริเวณนี้จะมีโครงสร้างที่เป็นแนวยาวทอดผ่าน ใช้ probe

ค่อยๆ เกลาะเยื่อหุ้มที่คลุมโครงสร้างในบริเวณนั้น จะพบ deep brachial artery วิ่งคู่ไปกับ radial nerve ชัดเจนมากขึ้น สังเกต deep brachial artery and radial nerve จะวางตัวอยู่ posterior surface of the humerus in the radial groove



- *Anconeus muscle* โดยกล้ามเนื้อนี้มีรูปร่างสามเหลี่ยมเล็กๆ บริเวณข้อศอก มีจุดเกาะต้นอยู่ที่ lateral epicondyle of the humerus และจุดเกาะปลายอยู่ที่ lateral surface of the olecranon and superior part of the posterior surface of the ulna
- ให้นักศึกษาสังเกตเส้นประสาทที่มาเลี้ยงกล้ามเนื้อต้นแขนด้านหลังแต่ละมัดด้วย และมีเส้นประสาทใดบ้างที่มาจาก brachial plexus แล้วไม่เลี้ยงกล้ามเนื้อต้นแขนใดๆ เลย

7. Cubital fossa

7.1. ให้นักศึกษาช่วยกันจัดอาจารย์ใหญ่ให้อยู่ในท่านอนหงายอีกครั้ง แล้วให้นักศึกษาเปลี่ยนกลับมาอยู่ด้านเดิม

7.2. Identify structure ต่อไปนี้

- **Pronator teres muscle** ซึ่งเป็นกล้ามเนื้อที่วางตัวอยู่ทาง medial
- **Brachioradialis muscle** เป็นกล้ามเนื้อที่วางตัวอยู่ทาง lateral
- **Median nerve and brachial artery** โดยเกาะเปิด bicipital aponeurosis ตลบออกไปทางด้าน medial ไม่ต้องตัด brachial artery ที่วางตัวลึกลงไปกว่า bicipital aponeurosis จากนั้นตามเส้นเลือดแดงนี้ต่อจนไปถึง cubital fossa จากนั้น remove fat ออกเพื่อให้เห็น structure ชัดเจนขึ้น จะพบ median nerve ที่วิ่งคู่กับ brachial artery เข้าสู่บริเวณ cubital fossa
- **Radial nerve** โดยจะแทรกอยู่ระหว่างขอบทางด้าน lateral ของ brachialis and brachioradialis muscle
- **Ulnar nerve** โดยจะอยู่ระหว่าง medial epicondyle of humerus and olecranon of ulna
- **Tendon of biceps brachii muscle** โดยตาม brachial artery จาก arm จนมาแยกออกเป็น radial and ulnar artery ที่บริเวณ neck of radius ภายใน cubital fossa จะพบ insertion of biceps brachii muscle

7.3. ให้ศึกษา boundaries and contents of cubital fossa ในอาจารย์ใหญ่ว่ามีลักษณะเหมือนหรือต่างไปจากเนื้อหาที่นักศึกษาได้เรียนมา

7.4. ให้นักศึกษาสังเกตตำแหน่งความสัมพันธ์ของ structures ใน cubital fossa ต่อไปนี้

- Biceps brachii tendon : lateral
- Brachial artery : intermediate
- Median nerve : medial

บทปฏิบัติการที่ 3

FOREARM

อาจารย์ อรทัย วีระนันทนาพันธ์

1. Surface anatomy

1.1. ให้นักศึกษา palpate superficial structures ต่อไปนี้ในอาจารย์ใหญ่เปรียบเทียบกับแขน
ของนักศึกษาเอง

- *Medial and lateral epicondyle*
- *Olecranon*
- *Flexor muscle mass*
- *Extensor muscle mass*
- *Carpal bones*
- *Styloid process of the radius*
- *Styloid process of the ulna*

2. Cutaneous nerves of the forearm

2.1. ให้เลาะ skin ของแขน (ถ้านักศึกษาเลาะเรียบร้อยแล้ว สามารถข้ามขั้นตอน
นี้ไปได้เลย) โดยจะเลาะแยกออกระหว่างชั้น dermis และ subcutaneous connective tissue
จากด้านข้างไปที่ละช่วง จนส่วนของ skin หลุดออกจากส่วนแขนทั้งหมด โดยจะยกเว้น
บริเวณมือที่เหลือชิ้นไขมันของ subcutaneous connective tissue ติดอยู่กับแขนเท่านั้น

2.2. ใช้ Probe คิวเพื่อ identify structure ต่อไปนี้

- *Lateral antebrachial cutaneous nerve* โดยจะอยู่ใน superficial fascia ทางด้านข้าง
ของ biceps brachii tendon และใกล้กับ cephalic vein หรือ median cubital vein
- *Medial antebrachial cutaneous nerve* โดยจะอยู่ medial side ของ biceps brachii
tendon และใกล้กับ basilic vein
- *Superficial radial nerve or superficial branch of radial nerve* อาจะพบใน
superficial fascia ใกล้กับ styloid process of the radius โดยจะโผล่ขึ้นมาประมาณ
2-3 cm. ของเส้นประสาทนี้เท่านั้น

3. Antebrachial fascia

3.1. ไล่ชั้น subcutaneous connective tissue ออกจนหมด

3.2. Deep fascia จะมีลักษณะเป็นเยื่อบางๆ สีขาว คลุมกล้ามเนื้อและโครงสร้างต่างๆ ของปลายแขนไว้ เรียกว่า Antebrachial fascia โดยต่อเนื่องมาจาก brachial fascia จากนั้นจะไป attach ที่ radius and ulna

3.3. Identify structure ต่อไปนี้

- **Medial and lateral intermuscular septa** ซึ่งเกิดจากการเชื่อมต่อของ antebrachial fascia เมื่อ intermuscular septa เชื่อมต่อกับ interosseous membrane กระดูก radius and ulna เกิดเป็น anterior (flexor) compartment and posterior (extensor) compartment เกิดขึ้น
- **Extensor retinaculum** เป็น antebrachial fascia ที่เมื่อมาถึงบริเวณด้านหลังข้อมือ จะหนาตัว เกิดเป็นแถบตามแนวขวางของข้อมือขึ้น
- **Palmar carpal ligament** ที่ข้อมือบริเวณด้านหน้าข้อมือ

4. Flexor muscles

A. Superficial group

4.1. ให้นักศึกษาจัดทำอาจารย์ใหญ่ดังนี้ abduct the upper limb and supinate the hand (หากอาจารย์ใหญ่ไม่อยู่ในท่านั้น นักศึกษาอาจให้เพื่อนช่วยจับคางไว้ก็ได้)

4.2. ใช้กรรไกรตัดที่บริเวณ anterior surface of the antebrachial fascia จาก cubital fossa จนถึงบริเวณข้อมือ จากนั้นใช้นิ้วมือหรือ probe แยก antebrachial fascia ออกจากกล้ามเนื้อที่วางตัวอยู่ข้างใต้

4.3. Identify superficial group of flexor muscles ซึ่งประกอบด้วย 5 กล้ามเนื้อต่อไปนี้ และให้นักศึกษาสังเกตส่วนของ proximal attachment ของกล้ามเนื้อเหล่านี้จะฟอร์มตัวเป็น common flexor tendon เกาะอยู่ที่ medial epicondyle of the humerus

- **Pronator teres muscles** สำหรับมัดนี้สังเกต insertion ด้วย
- **Flexor carpi radialis muscle**
- **Palmaris longus muscle**
- **Flexor carpi ulnaris muscle**
- **Flexor digitorum superficialis muscle**

B. Deep group

4.4. ให้นำวีdeo tendon of the superficial group of the flexor muscles เพื่อหากระดูกกล้ามเนื้อในชั้นลึก

4.5. Identify structure ต่อไปนี้

- *Flexor digitorum profundus muscle* โดยจะอยู่ anterior surface of the ulna and interosseous membrane
- *Flexor pollicis longus muscle* โดยจะอยู่ anterior surface of the radius and interosseous membrane
- *Pronator quadratus muscle* วางตัวอยู่หลังต่อ the tendons of superficial and deep flexor muscles โดยโยกกล้ามเนื้อจะวางตัวเป็นแนวขวางจาก ulna to radius บริเวณหนึ่งในสี่ทางด้านปลายของแขน

5. Nerves and vessels of anterior surface of forearm

5.1. Identify structure ต่อไปนี้ พร้อมทั้งให้นักศึกษาสังเกตความสัมพันธ์กับ structure ที่อยู่โดยรอบ

- *Radial artery and superficial radial nerve* โดย brachial artery เมื่อมาถึงที่บริเวณ neck of radius จะแยกเป็น radial artery and ulnar artery โดยให้นักศึกษาตาม radial artery นั้นไปจนถึงข้อมือ เมื่อสังเกตทางเดินจะพบว่าวิ่งคู่ไปด้วยกันกับ superficial radial nerve ที่บริเวณใต้ขอบของ brachioradialis muscle ไปจนถึงข้อมือ
- *Ulnar nerve* เริ่มต้นจากตรงที่แทงเข้า flexor carpi ulnaris muscle จากนั้นตามต่อไปจนถึงข้อมือ สังเกตความสัมพันธ์กับ flexor carpi ulnaris muscle and ulnar artery
- *Median nerve* เริ่มต้นที่ cubital fossa บริเวณข้อศอก โดยอยู่ medial ต่อ brachial artery สังเกตตรงที่แทงเข้าไปใน pronator teres muscle ที่บริเวณใกล้กันจะพบ ulnar artery ที่อยู่แยกกับ median nerve โดยมี deep head of pronator teres muscle คั่นกลางอยู่ ให้สังเกตว่าที่บริเวณนี้ median nerve เลี้ยงกล้ามเนื้ออะไรบ้าง ก่อนที่จะให้แขนง anterior interosseous nerve จากนั้นที่บริเวณที่ต่ำลงมาเล็กน้อย จะพบ median nerve and ulnar artery ที่อยู่คู่กันที่บริเวณขอบของ tendinous arch of flexor digitorum superficialis muscle

- *Ulnar artery* ให้ตัด tendinous arch ลงมาตามความยาวของแขน จะพบ ulnar artery อยู่ใต้ต่อ tendinous arch of flexor digitorum superficialis muscle จนมองเห็นแยกเป็นสองแขนง จากนั้นให้ดู common interosseous artery โดยจะอยู่ประมาณ 3 cm distal to the origin of ulnar artery from the brachial artery ซึ่งมันจะผ่าน posterolateral ต่อ interosseous membrane ก่อนที่จะแยกออกเป็น anterior and posterior interosseous arteries สำหรับที่บริเวณข้อมือให้ตาม ulnar artery ไปจนให้แขนง superficial palmar branch
- *Anterior interosseous nerve and artery* โดยจะพบว่าทั้งสองโครงสร้างนี้วิ่งคู่กันไป ใน forearm บน anterior surface of the interosseous membrane ใต้ต่อ superficial group of forearm muscles

6. Extensor muscles

A. Superficial group

- 6.1. ให้นักศึกษาใช้กรรไกรตัด posterior surface of the antebrachial fascia จาก olecranon จนถึง extensor retinaculum ในขั้นนี้นักศึกษาอย่าเพิ่งตัด extensor retinaculum จากนั้นให้ใช้นิ้วมือหรือ probe แยก antebrachial fascia ออกจากกล้ามเนื้อที่วางตัวอยู่ข้างใต้
- 6.2. ให้สังเกตเริ่มต้นจาก tendon ของ extensor group ที่เรียกว่า common extensor tendon ที่ด้านหลังข้อมือย้อนไปทาง proximal ที่บริเวณด้านหลังของปลายแขนจนถึง origin ซึ่งจะอยู่ร่วมกันที่ lateral epicondyle of the humerus
- 6.3. Identify superficial group of extensor muscles ต่อไปนี้
 - *Brachioradialis muscle* โดย tendon จะเกาะอยู่ที่ lateral surface of the distal radius
 - *Extensor carpi radialis longus muscle*
 - *Extensor carpi radialis brevis muscle*
 - *Extensor digitorum muscle*
 - *Extensor digiti minimi muscle*
 - *Extensor carpi ulnaris muscle*

B. Deep group

- 6.4. ใช้นิ้วมือแยกกล้ามเนื้อระหว่าง extensor carpi radialis brevis and extensor digitorum muscle จนถึง lateral epicondyle

6.5. Identify deep group of extensor muscles ต่อไปนี้

- *Supinator muscle*
- *Abductor pollicis longus muscle*
- *Extensor pollicis longus muscle*
- *Extensor pollicis brevis muscle*
- *Extensor indicis muscle*

7. Nerves and vessels of posterior surface of forearm

7.1. Identify structure ต่อไปนี้ และให้นักศึกษาอธิบายความสัมพันธ์กับ structure อื่นๆที่อยู่โดยรอบด้วย

- *Radial nerve* โดยที่บริเวณเหนือข้อศอกสามารถพบแยกเป็นสองแขนงคือ deep and superficial radial nerve
- *Deep radial nerve* จะมีส่วนที่แทงเข้าไปใน *Supinator muscle*
- *Radial recurrent artery* ขึ้นมาจาก radial artery เป็นส่วนหนึ่งของ anastomotic network รอบๆ ข้อศอก
- *Posterior interosseous nerve* ซึ่งเป็นส่วนต่อของ deep radial nerve ที่พ้นจาก supinator muscle มาอยู่ระหว่าง superficial and deep group ของ extensor muscles

บทปฏิบัติการที่ 4

HAND

อาจารย์ อรทัย วีระนันทนาพันธ์


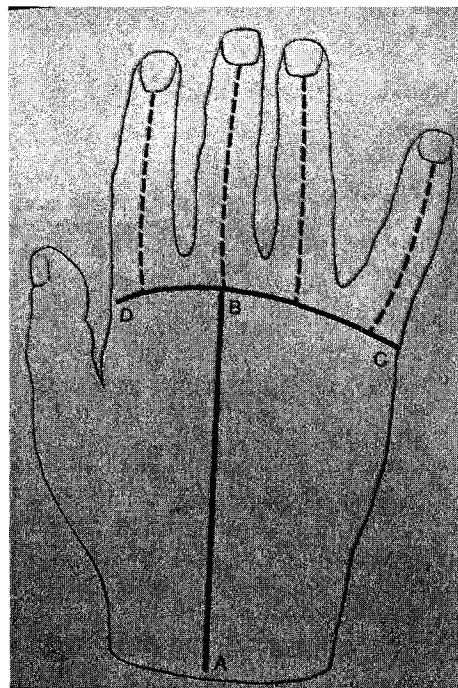
1. Surface anatomy

1.1. ให้นักศึกษา palpate superficial structures ต่อไปนี้ในอาจารย์ใหญ่เปรียบเทียบกับมือของนักศึกษาเอง

- *Carpal bones (on the dorsum of the wrist)*
- *Styloid process of the radius*
- *Styloid process of the ulna*
- *Thenar eminence*
- *Hypothenar eminence*

2. เลาะผิวหนังของมือออก โดยมีวิธีการดังนี้

2.1. กรีด skin บริเวณ lateral ของมือและนิ้วมือ จากนั้นเลาะ skin ออกยกเว้นบริเวณเล็บไว้ ดังรูป



3. Superficial palm

3.1. Identify structure ต่อไปนี้

- **Palmar aponeurosis** ที่บริเวณฝ่ามือ ให้นักศึกษาสังเกตว่าจะมีลักษณะเป็นแถบ 4 แถบตามแนวยาว ส่วนปลายจะไปสิ้นสุดและเกาะอยู่ที่ fibrous digital sheath ใกล้เคียงกับส่วนฐานของ proximal phalang ของแต่ละนิ้ว
- **Palmaris longus tendon** โดยจะมาเสริมที่ palmar aponeurosis
- **Common palmar digital nerve** โดยตัด palmaris longus tendon ที่เชื่อมกับ palmar aponeurosis ออก จากนั้นลอกแผ่น palmar aponeurosis ลงไปทางด้านปลายนิ้ว นักศึกษาควร dissect บริเวณนี้ด้วยความระมัดระวัง จะพบ common palmar digital nerve ซึ่งจะแยกออกมาจาก Median nerve มีสามเส้นและแยกออกมาจาก Ulnar nerve หนึ่งเส้น
- **Superficial palmar arterial arch** ซึ่งเกิดจากการเชื่อมต่อของแขนง Superficial palmar branch of radial and ulnar arteries โดย ulnar artery เป็นหลอดเลือดหลัก

4. Thenar compartment

4.1. ลอก Thenar fascia ที่บริเวณ โคนนิ้วหัวแม่มือออกจนหมด

4.2. Identify structure ต่อไปนี้

- **Flexor pollicis muscle**
- **Abductor pollicis muscle**
- **Recurrent motor branch of median nerve** โดยจะมาเลี้ยง thenar group จากนั้นให้สังเกตตำแหน่งเมื่อแยกออกมาจาก median nerve
- **Opponens pollicis muscle** โดยตัดที่ origin ของ abductor pollicis brevis muscle แล้วพลิกออกก็จะพบ opponens pollicis muscle อยู่ข้างใต้

5. Hypothenar compartment

5.1. ลอก hypothenar fascia ที่บริเวณ โคนนิ้วก้อยออก

5.2. Identify structure ต่อไปนี้

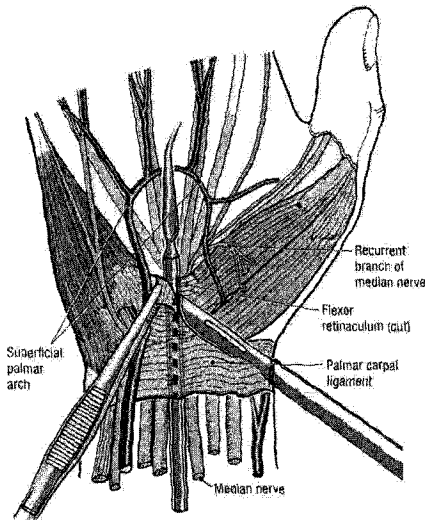
- **Flexor digiti minimi muscle**
- **Abductor digiti minimi muscle**
- **Opponens digiti minimi muscle**

6. Carpal tunnel โดยตำแหน่งจะอยู่ใต้ต่อ Flexor retinaculum

A. Flexor retinaculum

6.1. Identify structure ต่อไปนี้ และอธิบายความสัมพันธ์กับ structure อื่นๆที่อยู่โดยรอบ

- *Flexor retinaculum* ซึ่งวางตัวอยู่ที่บริเวณข้อมือด้านหน้า
- *Recurrent motor branch of median nerve*



B. Median nerve

6.2. กรีดตามยาวตรงกลางของ Flexor retinaculum หลายๆ ครั้งจึงขนขาดออกจากกัน

6.3. Identify structure ต่อไปนี้

- *Median nerve*
- *Flexor digitorum superficialis tendon*
- *Flexor digitorum profundus tendon* (ของแต่ละนิ้ว)
- *Flexor pollicis longus muscle*

หมายเหตุ นักศึกษาสามารถใช้การดึงหรืองอนิ้วเพื่อช่วยประกอบการพิจารณาว่า Tendon นั้นๆ เป็นของนิ้วใดได้

7. Central compartment

7.1. พิจารณากล้ามเนื้อบริเวณฝ่ามือ

7.2. Identify structure ต่อไปนี้

- *Lumbrical muscles* ที่เกาะที่ Flexor digitorum profundus tendons โดยกล้ามเนื้อนี้มีทั้งเส้นสีมัดและเกาะที่ด้านข้างของ Flexor digitorum profundus tendons
- *Fibrous digital sheath* ที่ flexor tendon ลอดผ่าน

- **Synovial sheath** โดยกรีด Fibrous digital sheath ของนิ้วใดนิ้วหนึ่งตามความยาวของ นิ้ว จะพบ tendon ที่อยู่ด้านใน คล้ายจะมีลักษณะลื่นๆ มันๆ ของ tendon ที่อยู่ใน fibrous digital sheath แสดงว่ามี synovial sheath คลุมอยู่ (เนื่องจาก synovium จะบาง มาก)
- **Origin and insertion of Flexor digitorum superficialis and profundus** โดยยก tendon ขึ้นเพื่อดูจุดเกาะที่ bone

8. Adductor-Interosseous compartment

8.1. งอข้อมือ แล้วยก tendon ทั้งหมดขึ้น จากนั้นตัดตรงกลางของ Superficial palmar arterial arch ที่ขวางอยู่เพื่อให้ยกได้มากขึ้น

8.2. เลาะ fascia บางๆ เข้าไปสู่ adductor-interosseous compartment

8.3. Identify structure ต่อไปนี้

- **Deep palmar arterial arch and deep branch of ulnar nerve** โดยจะอยู่คู่กันใน adductor-interosseous compartment ทอดผ่านระหว่าง proximal attachments of the flexor digiti minimi brevis and abductor digiti minimi muscles
- **Adductor pollicis muscle** โดยจะพบว่า Deep palmar arterial arch มุดเข้าไประหว่าง Oblique and transverse heads of adductor pollicis muscle จากนั้น ตัดตรงกลางของ transverse head of adductor pollicis muscle เพื่อพลิกดูส่วนต้นของ deep palmar arterial arch
- **Palmar and Dorsal interosseous muscles** ให้พลิกหาเท่าที่จะทำได้ โดย Palmar interosseous muscles จะมีลักษณะเป็น unipennate muscles ที่เกาะ metacarpal bones of digits 2, 4, and 5 ส่วน Dorsal interosseous muscles จะมีลักษณะเป็น bipennate muscles ที่เกาะ metacarpal bones 1 to 5

9. Digital nerves and vessels

9.1. พิจารณาที่ด้านข้างของนิ้วมือที่เลาะไว้ทั้งด้านหน้าและด้านหลัง

9.2. Identify structure ต่อไปนี้ และสังเกตความสัมพันธ์กับโครงสร้างโดยรอบ

- **Digital nerves and arteries**

10. Dorsum of the wrist and the hand

10.1. Identify structure ต่อไปนี้

- **Extensor retinaculum** ที่บริเวณข้อมือด้านหลัง โดย tendons จาก forearm จะมาลอดใต้ structure นี้ จากนั้นให้นักศึกษาใช้มีดค่อยๆ กรีดเพื่อเปิดออก แล้วดูว่ามี tendons ของกล้ามเนื้ออะไรที่ลอดผ่าน โครงสร้างนี้บ้าง
- **Superficial and deep radial nerve** โดยเริ่มต้นดูตั้งแต่บริเวณ lateral aspect of the elbow สังเกตบริเวณที่ radial nerve แยกออกเป็น superficial and deep branches จากนั้น deep radial nerve จะเรียกเป็น posterior interosseous nerve เมื่อไหลผ่าน supinator muscle โดยเป็นแขนงสิ้นสุดของ deep branch ให้สังเกต posterior interosseous nerve จะวิ่งคู่กันไปกับ posterior interosseous artery
- **Anatomical snuffbox** ซึ่งเป็น the depression on the posterior surface of the wrist โดยให้นักศึกษาทบทวนขอบเขต และ content ที่อยู่ภายในเปรียบเทียบกับที่เรียนมาแล้วในภาคบรรยาย
- **Radial artery** ให้ใช้ probe เพื่อ clean และตามเส้นเลือดนี้ไปจนถึงระหว่าง two heads of the first dorsal interosseous muscle ให้นักศึกษาสังเกต dorsal carpal arch ที่ให้เลือดมาเลี้ยงส่วน dorsum of the hand ด้วย
- **Extensor expansion** โดยที่บริเวณหลังมือ ให้ดูการเชื่อมต่อของ extensor tendon ของแต่ละนิ้ว จากนั้นตาม extensor tendon ไปจนถึง metacarpophalangeal joint จนพบ extensor expansion
- **Central and lateral slips of extensor tendons**

บทปฏิบัติการที่ 5

JOINTS OF THE UPPER LIMB

อาจารย์ อรทัย วีระนนทนาพันธ์

ให้นักศึกษาที่เลือกแขนของอาจารย์ใหญ่ที่ dissect สมบูรณ์น้อยกว่าอีกข้างหนึ่งมาใช้ study เรื่อง joint of upper limb ส่วนอีกข้างหนึ่งให้นักศึกษาเก็บไว้เพื่อใช้ review เรื่องที่เรียนไปก่อนหน้าแล้ว สำหรับวิธีการมีดังนี้

ตัดกล้ามเนื้อ หลอดเลือด และเส้นประสาท ออกจนถึงกระดูกโดยไม่ทำลายเยื่อหุ้มบริเวณข้อต่อ และ ligaments ที่อยู่ระหว่างกระดูก

ในขณะที่ตัดให้นักศึกษาสังเกต โครงสร้างหลายๆ อย่างที่ยังไม่สามารถเห็นได้ในครั้งแรกๆ เช่น หลอดเลือดและเส้นประสาทที่ไปเลี้ยงข้อต่อ กล้ามเนื้อที่อยู่ชั้นลึกๆ ที่อาจยังไม่เห็นชัดเจน เช่น Subscapularis, Anconeus, Pronator quadratus muscles เป็นต้น

Sternoclavicular joint

สังเกตลักษณะการเรียงตัวของ fiber ของ capsule โดยใช้มีดค่อยๆ เกือบบริเวณ capsule

ด้านหน้าของ Sternoclavicular joint

กรีดบน capsule ตามแนวตั้งเพื่อจะเข้าไปยัง joint

Identify structure ต่อไปนี้

- *Articular disc* โดยจะคั่นอยู่ระหว่าง ปลายกระดูก clavicle and sternum

Acromioclavicular joint

ให้นักศึกษาตัดกล้ามเนื้อ deltoid and trapezius muscles ส่วนที่เกาะอยู่รอบๆ distal end of acromion process and clavicle เนื่องจาก Acromioclavicular joint ประกอบขึ้นจากกระดูกสองส่วนนี้

ค้นหา coracoid process บริเวณด้านหน้าได้ต่อ clavicle จากนั้นตามหา coracoclavicular ligament ซึ่งประกอบด้วย conoid and trapezoid ligaments ให้นักศึกษาสังเกตตำแหน่งและความสัมพันธ์ของ 2 structure นี้

Scapulohumeral or shoulder joint

ให้นักศึกษาทบทวนกล้ามเนื้อรอบๆ ข้อไหล่และดูบริเวณที่กล้ามเนื้อเหล่านี้มาเกาะที่กระดูก humerus ดังนี้

- *Rotator cuff muscle*
- *Latissimus dorsi muscle*
- *Teres major muscle*

ตัดกล้ามเนื้อที่กล่าวมาแล้วนั้นออกจนเหลือแต่ส่วนที่เป็น capsule and ligaments of shoulder joint โดยขณะที่ตัด Supraspinatus ให้สังเกต tendon ที่ลอดใต้ acromion process เพื่อไปเกาะที่ humerus ให้สังเกต subacromial bursa ซึ่งส่วนนี้จะมีลักษณะลิ้นๆ ค้วย

Identify structure ต่อไปนี้

- *Long head of biceps brachii tendon* โดยจะทอดผ่านทะลุ capsule ลอดใต้ transverse humeral ligament ผ่านเข้าไปในข้อต่อ

ตัด capsule ของ shoulder joint จากทางด้านหลัง เพื่อศึกษาภายใน joint และดู intracapsular ligaments ที่อยู่ทางด้านหน้า โดยให้นักศึกษาใช้มีดกรีดในแนว vertical ทาง posterior of capsule ตลอดความยาวของข้อ

พลิก head of humerus ผ่านรอยตัดออกมาทางด้านหลังและใช้เลื่อยตัด head of humerus ออกตรงบริเวณ anatomical neck

Identify structure ต่อไปนี้

- *Intracapsular ligament* โดยมองผ่านรอยตัดของ capsule ทางด้านหลัง
- *Inferior glenohumeral ligaments*
- *Long head of biceps brachii and subscapularis tendons* โดยสามารถดูได้จากด้านใน
- *Glenoid labrum* โดยจะอยู่บน Glenoid fossa of scapula

Elbow joint

ตัดกล้ามเนื้อรอบๆ ข้อศอกออกจนหมด ให้เหลือแต่ capsule ที่คลุม Humeroulnar, humeroradial and proximal radioulnar joints ไว้

Identify structure ต่อไปนี้

- *Ulnar and radial collateral ligaments* ซึ่งอยู่ทางด้านข้างของข้อศอก
- *Anular ligament of radius*
- *Articular surface* โดยเปิด capsule เข้าไปในข้อ

Radioulnar articulation

ตัดกล้ามเนื้อที่เกาะอยู่ที่ radius and ulna ออกจนหมด

Identify structure ต่อไปนี้ และดูความสัมพันธ์กับ โครงสร้างที่อยู่รอบๆ ด้วย

- *Proximal radioulnar joint*
- *Middle or intermediate radioulnar joint* โดยให้สังเกต interosseous membrane ที่ยึดระหว่าง radius and ulna ด้วย
- *Distal radioulnar joint* โดยให้สังเกต articular disc ซึ่งเป็นส่วนหนึ่งของ wrist joint ด้วย

Wrist joint

ทบทวนส่วนประกอบของกระดูกที่มาประกอบกันเป็น wrist joint

สังเกตลักษณะของ ligament ทางด้าน palmar and dorsal surface of wrist

เลื่อยกระดูกข้อมือในแนว frontal ไปจนส่วนต้นของข้อมือ ดูลักษณะภายในและ interosseous ligaments ที่ยึดระหว่าง carpal bones

Joints of hand

Identify โครงสร้างต่อไปนี้

- *Carpometacarpal joint of thumb* ว่ามีลักษณะเป็นข้อต่อประเภทใด
- *Deep transverse metacarpal ligament* ที่บริเวณ head of metacarpal bone
- *Collateral ligament* ของ interphalangeal joints ที่ด้านข้างของนิ้ว

บทปฏิบัติการที่ 6

GLUTEAL REGION

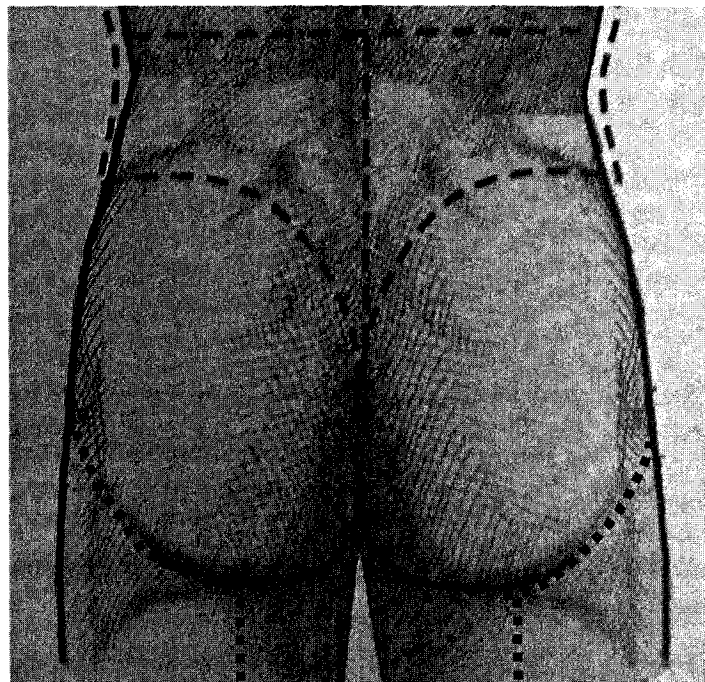
อาจารย์ อรทัย วีระนันทนาพันธ์

1. Surface anatomy

1.1. Identify surface anatomy ต่อไปนี้ โดยการคลำจากอาจารย์ใหญ่เปรียบเทียบกับกระดูกจริง

- *Iliac crest*
- *Posterior superior iliac spine*
- *Anterior superior iliac spine*
- *Ischial tuberosity*
- *Greater trochanter*
- *Coccyx*
- *Sacroiliac joint*
- *Sacrum*

2. เปิด skin and subcutaneous tissue บริเวณสะโพกและก้น ดังรูป



3. Gluteus maximus muscle

3.1. Identify structure ต่อไปนี้

- *Gluteus maximus muscle* โดยให้นักศึกษาสังเกตเกี่ยวกับ origin and insertion ด้วย

3.2. ตัด Gluteus maximus muscle ตาม origin โดยตัดจากขอบกระดูก Ilium, ด้านหลังของ Sacrum จนถึง Sacrotuberous ligament ที่ยึดจาก Sacrum มายัง Ischial tuberosity

3.3. พลิกกล้ามเนื้อออกด้านข้าง สังเกตกล้ามเนื้อและโครงสร้างที่อยู่ข้างใต้

4. Gluteus medius muscle

4.1. เมื่อพลิก Gluteus maximus muscle ออกแล้วจะพบ Fascia สีขาวหุ้มกล้ามเนื้อชั้นกลาง อยู่

4.2. Identify structure ต่อไปนี้

- *Gluteal fascia*
- *Gluteus medius muscle*

5. Gluteus minimus muscle

5.1. ตัด Gluteus medius muscle ตามแนว origin บนกระดูก Ilium แล้วพลิกออก

5.2. Identify structure ต่อไปนี้

- *Nerves and vessels* ที่ทอดตัวแทรกอยู่ระหว่าง Gluteus medius muscle กับ กล้ามเนื้อที่อยู่ใต้ต่อ Gluteus medius muscle
- *Gluteus minimus muscle*

6. Piriformis muscle

6.1. Identify structure ต่อไปนี้

- *Piriformis muscle*
- *Superior gluteal vessels* โดยอยู่เหนือต่อขอบบนของ Piriformis muscle
- *Superior gluteal nerve* โดยอยู่เหนือต่อขอบบนของ Piriformis muscle
- *Sciatic nerve* โดยอยู่ใต้ต่อขอบล่างของ Piriformis muscle
- *Inferior gluteal vessels* โดยอยู่ใต้ต่อขอบล่างของ Piriformis muscle
- *Inferior gluteal nerve* โดยอยู่ใต้ต่อขอบล่างของ Piriformis muscle

หมายเหตุ นักศึกษาอาจพบได้ว่าในอาจารย์ใหญ่บางท่าน อาจมี Structure ไม่เป็นไปตามที่กล่าวข้างต้นได้

7. Sciatic nerve and lateral rotator muscles

7.1. Identify structure ต่อไปนี้

- *Sciatic nerve* ในตอนที่ทอดผ่านระหว่าง Ischial tuberosity and greater trochanter
- *Superior gemellus muscle**
- *Tendon of Obturator internus muscle**
- *Inferior gemellus muscle**
- *Quadratus femoris muscle*

หมายเหตุ * กล้ามเนื้อทั้งสามมัดนี้มักมองเห็นเป็นกล้ามเนื้อมัดเดียวกัน

8. Sacrotuberous and sacrospinous ligaments

8.1. Identify structure ต่อไปนี้

- *Sacrotuberous ligament* ซึ่งนักศึกษาคควรพบตั้งแต่ตัด Gluteal maximus muscle แล้ว โดย ligament นี้จะยึดจาก sacrum ไปยัง ischial tuberosity

8.2. ตัดที่บริเวณกึ่งกลางของ Sacrotuberous ligament

8.3. Identify structure ต่อไปนี้

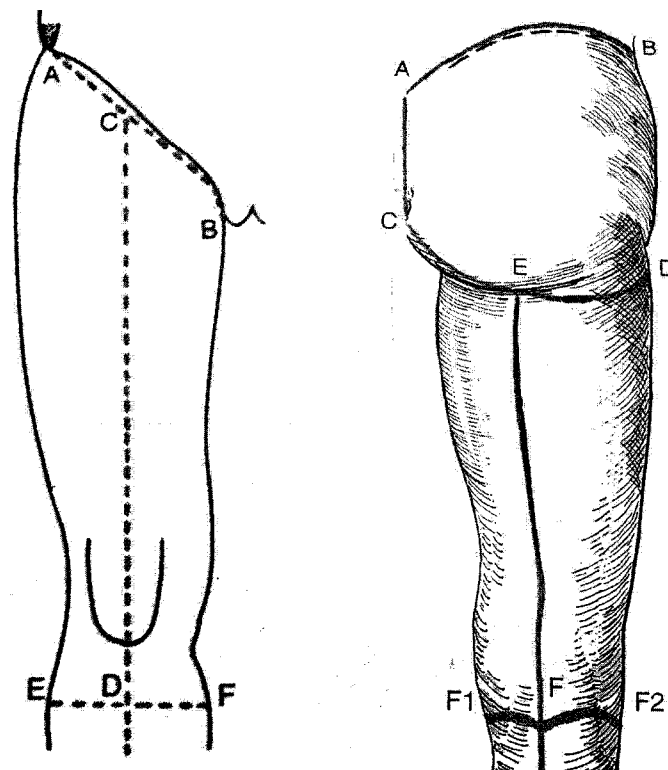
- *Sacrospinous ligament* โดย ligament นี้จะยึดจาก sacrum ไปยัง ischial spine
- *Greater and lesser sciatic foramens* ให้ศึกษาโครงสร้างที่ทอดผ่าน foramen นี้ โดยให้นักศึกษานำ hip bone มาเปรียบเทียบกับ
- *Internal pudendal vessels and Pudendal nerve*

บทปฏิบัติการที่ 7

THIGH AND POPLITEAL FOSSA

อาจารย์ อรทัย วีระนันทนาพันธ์

1. เปิด skin บริเวณ Thigh จนถึง tibial tuberosity ดังรูป



2. Superficial structures

- 2.1. ในชั้น subcutaneous connective tissue ให้ Identify structure ต่อไปนี้

- *Greater saphenous vein* โดยจะทอดตัวอยู่บริเวณด้านในของ thigh
- *Fossa ovalis and saphenous opening* ที่เกิดจากการเปลี่ยนแปลงของ deep fascia และเป็นบริเวณที่ Greater saphenous vein แทะทะลงไปสู่ deep vein ของ thigh
- *Superficial inguinal lymph node* ที่มีลักษณะคล้ายเมล็ดถั่ววางตัวอยู่ตามหลอดเลือดดำเป็นกลุ่มอยู่บริเวณ saphenous opening

- **Femoral vessels** ซึ่งมีแขนงดังนี้ (เฉพาะที่เป็นแขนงของเส้นเลือดแดง จะเป็นเพียงเส้นเลือดแดง ไม่ก็แห่งที่พบเป็นเส้นชัดเจนอยู่ในชั้น subcutaneous connective tissue)

- **Superficial epigastric vessel**
- **Superficial circumflex iliac vessel**
- **Superficial external pudendal vessel**

3. Cutaneous nerves

3.1. Identify cutaneous nerve ในชั้น subcutaneous connective tissue ดังนี้

- Saphenous nerve โดยจะทอดคู่ไปกับ greater saphenous vein ตรงด้านในของข้อเข่า

4. Fascia lata

4.1. เปิดเอาชั้น subcutaneous connective tissue ออก

4.2. Identify structure ต่อไปนี้

- **Fascia lata** โดยเป็น Deep fascia ของต้นขา ที่มีสีขาวและค่อนข้างหนา
- **Iliotibial tract** ซึ่งอยู่ทางด้าน lateral ของ thigh เกิดจากการหนาตัวของ Fascia lata
- **Tensor fascia latae muscle** โดยกรีด Fascia lata ตามยาวตั้งแต่ ASIS ลงมา 5 cm. จะพบกล้ามเนื้อนี้อยู่ภายในชั้นของ fascia

5. Femoral triangle

5.1. เปิด Fascia lata ที่บริเวณ anterior thigh ออก

5.2. Identify structure ต่อไปนี้

- **Femoral triangle** พร้อมทั้งให้นักศึกษาบอก boundaries ของสามเหลี่ยมนี้ด้วย
- **Pectineus and Iliopsoas muscle** ซึ่งเป็น floor ของ Femoral triangle
- **Femoral sheath** โดยจะอยู่ภายใน Femoral triangle
- **Femoral canal, Femoral vein and Femoral artery** โดยค่อยๆ เลาะ Femoral sheath ออก จะพบโครงสร้างเหล่านี้ที่อยู่ภายใน
- **Deep femoral artery** ซึ่งเป็นแขนงที่ออกมาทาง lateral ของ Femoral artery ต่ำกว่า inguinal ligament ประมาณ 5 cm.

- *Lateral and medial circumflex femoral arteries* ที่ส่วนใหญ่เป็นแขนงออกจาก Deep femoral artery

- *Femoral nerve* โดยวางตัวอยู่ lateral ต่อ femoral sheath บน Iliopsoas muscle

6. Adductor canal

6.1. Identify structure ต่อไปนี้

- *Sartorius muscle* ที่อยู่ในแนวทแยงด้านหน้าของต้นขา

6.2. ตัด Sartorius muscle ที่จุดกึ่งกลางของกล้ามเนื้อ พลิกลงมาทางด้านล่างให้มากที่สุด

6.3. ให้ศึกษา ตำแหน่ง, boundaries and contents ของ Adductor canal

7. Anterior femoral muscles

7.1. Identify structure ที่อยู่ด้านหน้าของต้นขาดังต่อไปนี้

- *Rectus femoris muscle*
- *Vastus medialis muscle*
- *Vastus lateralis muscle*
- *Vastus intermedius muscle*
- *Patellar ligament* โดยจะยึดจากปลายล่างของกระดูก patella เพื่อไปเกาะที่ tibial tuberosity ของ tibia

8. Medial femoral (adductor) muscles

8.1. Identify structure ต่อไปนี้

- *Adductor longus muscle* โดยอยู่ทาง medial ของ thigh

8.2. ตัด Adductor longus muscle บริเวณใกล้ origin โดยให้มีส่วนของกล้ามเนื้อติดอยู่กับ origin ด้วย แล้วพลิกกล้ามเนื้อออก

8.3. Identify structure ต่อไปนี้

- *Adductor brevis muscle*
- **แขนงของ Obturator nerve และแขนงของ Medial circumflex femoral artery**

8.4. ตัด Adductor brevis muscle ที่บริเวณใกล้ origin แล้วพลิกลงมา

8.5. Identify structure ต่อไปนี้

- *Adductor magnus muscle*
- *Perforating arteries* ที่เป็นแขนงของ deep femoral artery แขนงทะลุกล้ามเนื้อลงไปทาง posterior
- *Obturator externous muscle* (ในขั้นนี้อาจยังมองเห็นไม่ชัดเจนนัก)
- *Gracilis muscle*

9. Posterior femoral (hamstring) muscles

9.1. ให้นักศึกษาช่วยกันคิดว่าอาจารย์ใหญ่ จากนั้นเปิด Fascia latae ทางด้านหลังของต้นขาออกจนหมด

9.2. Identify structure ต่อไปนี้

- *Lateral intermuscular septum* ซึ่งเป็น deep fascia ทางด้าน lateral ที่แบ่ง posterior ออกจาก anterior groups of muscle
- *Hamstring muscles* ดังนี้
 - *Semitendinosus muscle*
 - *Semimembranosus muscle*
 - *Biceps femoris muscle*
 - *Ischiocondylar portion of Adductor magnus muscle*

10. Popliteal fossa

10.1. เปิด deep fascia บริเวณหลังเข่าซึ่งเรียกว่า Popliteal fascia ออก

10.2. ศึกษา boundaries and contents of popliteal fossa

10.3. Identify structure ต่อไปนี้

- *Lesser saphenous vein*
- *Tibial and common peroneal nerves* โดยค่อยๆ เลาะไขมันใน popliteal fossa ออก จากนั้นตาม sciatic nerve จากต้นขามาถึง popliteal fossa
- *Popliteal vein and artery* และอาจพบแขนงต่างๆ เช่น Sural artery and collateral branches ต่างๆ
- *Anterior and posterior tibial arteries* โดยจะเป็นส่วนปลายของ popliteal artery ที่แยกออกมา

บทปฏิบัติการที่ 8

LEG

อาจารย์ อรทัย วีระนันทนาพันธ์

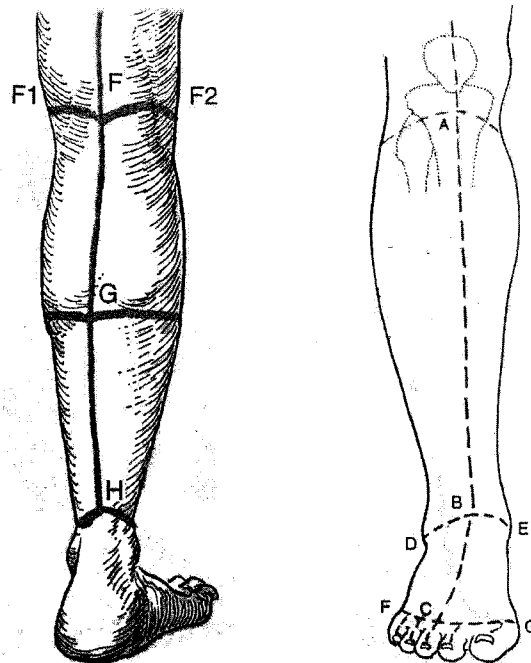
1. Surface anatomy

1.1. Identify surface anatomy ต่อไปนี้ โดยการคลำจากอาจารย์ใหญ่หรือขาของนักศึกษาเอง

- *Medial and lateral condyle of tibia*
- *Anterior border of tibia and tibial tuberosity*
- *Head of fibula*
- *Medial and lateral malleolus*
- *Posterior tibial artery* ที่อยู่ posteromedial ต่อ medial malleolus
- *Dorsalis pedis artery* ที่หลังเท้า

2. Superficial structures and deep (crural) fascia

2.1. เปิด skin ของขาโดยเว้นส่วนของ ฝ่าเท้าและนิ้วเท้าไว้ ดังรูป



2.2. Identify structure ต่อไปนี้

- **Greater saphenous vein** ซึ่งเริ่มต้นจากหลังเท้าทอดผ่านทาง medial ของขาเพื่อขึ้นไปยังต้นขา
- **Saphenous nerve** ที่ทอดคู่กับ greater saphenous vein ทางด้าน medial surface ของหัวเข่าและต้นขา
- **Lesser saphenous vein and sural nerve** โดยทอดคู่กันมาทาง posterior ใต้ต่อ popliteal fossa
- **Crural fascia and superior extensor retinaculum** โดยเปิดชั้น subcutaneous connective tissue ออกจนหมด จะพบ Crural fascia and superior extensor retinaculum ที่เป็น crural fascia ของขาที่หน้าตัวขึ้นคลุม extensor tendons เหนือข้อเท้าไว้
- **Inferior extensor retinaculum** โดยมีลักษณะเป็นรูปตัว Y โดยที่ขาข้างหนึ่งของตัว Y ยึดอยู่กับ calcaneus หน้าต่อ lateral malleolus
- **Flexor ratinaculum** อยู่บริเวณ medial malleolus and tuberosity of calcaneus

3. Anterior crural compartment

- 3.1. กรีด deep fascia (crural fascia) ตามแนวตั้งโดยเริ่มจากใต้ต่อ lateral tibial condyle จากนั้นยกขอบของรอยตัดขึ้นเพื่อให้เห็นเส้นใยของกล้ามเนื้อที่เกาะจาก deep fascia นี้ แล้วเลาะ deep crural fascia จาก anterior crural compartment
- 3.2. ให้นักศึกษา identify และสังเกตการเรียงตัวของ structure บริเวณ superior extensor retinaculum ต่อไปนี้
- **Tibialis anterior tendon**
 - **Extensor hallucis longus tendon**
 - **Extensor digitorum longus tendon**
- 3.3. ให้นักศึกษาแยกกล้ามเนื้อบริเวณ anterior ของขา ออกจากกันและติดตามไปยัง origin ของกล้ามเนื้อแต่ละมัด จากนั้นตาม tendons นั้นๆ ไปจนถึง insertion ที่หลังเท้า นอกจากนี้ นักศึกษาอาจลองดึงกล้ามเนื้อแต่ละมัด เพื่อตรวจสอบหน้าที่ของกล้ามเนื้อมัดนั้นๆ ได้
- 3.4. Identify structure ต่อไปนี้
- **Common peroneal nerve** ที่บริเวณด้านหลังของ head of fibula จากนั้นให้ตามมาจนถึง anterior compartment

- **Anterior tibial artery and deep peroneal nerve** ที่บริเวณด้าน medial ของขา โดยมี tendon ของกล้ามเนื้อสองมัดขนานข้างอยู่ ไล่ตาม Anterior tibial artery ขึ้นไป เพื่อดูตำแหน่งที่หลอดเลือดนี้ผ่านด้าน posterior มาสู่ anterior ให้นักศึกษาสังเกต กล้ามเนื้อใน anterior compartment ที่เลี้ยงโดย deep peroneal nerve ด้วย

4. Lateral crural compartment

4.1. เปิด crural fascia ที่หุ้ม lateral compartment ออก

4.2. Identify structure ต่อไปนี้

- **Peroneus muscles** ซึ่งประกอบด้วย

1. **Peroneus longus muscle**

2. **Peroneus brevis muscle** โดย Peroneus longus tendon จะทับอยู่บน Peroneus brevis muscle ที่ส่วนล่างของปลายขา นอกจากนี้ Peroneus brevis tendon จะ insert ที่ tuberosity of 5th metatarsal bone

- **Superficial peroneal nerve** โดยจะแยกมาจาก common peroneal nerve และทอดตัวไปตามขอบด้านหน้าของ Peroneus brevis muscle จากนั้นให้ตามเส้นประสาทนี้ไปจนถึงด้านหลังเท้าซึ่งจะต้นขึ้นเป็นเส้นประสาทรับความรู้สึกของผิวหนัง

5. Superficial group of posterior crural compartment

5.1. ให้นักศึกษาช่วยกันพลิกอาจารย์ใหญ่ให้คว่ำลง จากนั้นเปิด deep (crural) fascia ของ posterior leg

5.2. Identify structure ต่อไปนี้

- **Gastrocnemius muscle** ที่บริเวณ posterior leg จากนั้นตามลงไปจนถึง Achilles tendon ซึ่งเป็น tendon ส่วนที่ร่วมกันของ Gastrocnemius and soleus muscles จากนั้นให้นักศึกษาพลิกดู nerve and vessel ที่เข้าสู่ head ทั้งสองของ gastrocnemius muscle
- **Soleus muscle** โดยจะวางตัวอยู่ใต้ gastrocnemius muscle
- **Plantaris muscle** และให้นักศึกษาสังเกตความสัมพันธ์ของ plantaris tendon กับ Achilles tendon ด้วย
- **Intermuscular septum** โดยใช้นิ้วมือสอดเข้าไปใต้ soleus muscle จะพบ intramuscular septum ซึ่งเป็น fascia คั่นข้างบาง แยกระหว่าง superficial and

deep groups of posterior crural compartment ให้นักศึกษาค้นหา origin of soleus muscle บน tibia and fibula ด้วย

- **Posterior tibial artery and tibial nerve** โดยให้นักศึกษาตัด soleus muscle ออกที่บริเวณ origin บน tibia ให้เหลือไว้เพียง origin บน fibula เท่านั้น แล้วพลิกออกไปทางด้านนอก เพื่อแหวก intermuscular septum จะพบ posterior tibial artery and tibial nerve ให้นักศึกษาสังเกตว่าหลอดเลือดแดงนี้จะมีหลอดเลือดดำทอคู่มาด้วยสองเส้นหรือมากกว่านั้นก็ได้อีก

6. Deep group of posterior crural compartment

6.1. ตัด Flexor retinaculum ที่ข้อเท้าด้าน medial จากนั้นให้นักศึกษา Identify structure ที่อยู่ข้างใต้ต่อไปนี้

- **Tibialis posterior tendon**
- **Flexor digitorum longus tendon**
- **Posterior tibial artery**
- **Tibial nerve**
- **Flexor hallucis longus tendon**
- **Popliteus muscle** ที่บริเวณส่วนบนของ leg มีลักษณะเป็นกล้ามเนื้อแบนรูปสามเหลี่ยมที่ถูกปิดด้วย head of gastrocnemius muscle และ popliteal vessels
- **Peroneal artery** โดยอยู่บริเวณ lateral ของขา ทอดตัวชิดกับ fibula สำหรับ peroneal artery นั้นเป็นแขนงที่ใหญ่ที่สุดของ posterior tibial artery