




ปฏิบัติการหลักชีววิทยา 2

104 109 Principles of Biology Laboratory II

ภาคการศึกษาที่ 2/2551



สาขาวิชาชีววิทยา สำนักวิชาวิทยาศาสตร์
มหาวิทยาลัยเทคโนโลยีสุรนารี



51210410901

60.-

คำนำ

คู่มือปฏิบัติการหลักชีววิทยา 2 ภาคการศึกษาที่ 2/2551 ฉบับนี้ เรียบเรียงขึ้นเพื่อใช้ประกอบการเรียนการสอนวิชา 104 109 ปฏิบัติการหลักชีววิทยา 2 (Principles of Biology Laboratory II) ของนักศึกษาสาขาวิชาเทคโนโลยีการผลิตสัตว์ สาขาวิชาอนามัยสิ่งแวดล้อมและสาขาวิชาอาชีวอนามัยและความปลอดภัย

ตั้งแต่ภาคการศึกษาที่ 2 ปีการศึกษา 2550 ได้มีการเปลี่ยนแปลงเนื้อหาการเรียนปฏิบัติการไปจากเดิม 4 เรื่อง ได้แก่ ปฏิบัติการที่ 1 การจำแนกกลุ่มสัตว์ ปฏิบัติการที่ 5 โครงร่างและกล้ามเนื้อของกบ ปฏิบัติการที่ 6 ระบบขับถ่ายและสืบพันธุ์ และปฏิบัติการที่ 8 การใช้และการสร้างรูปวิธานตรวจวินิจฉัยเอกลักษณ์พืชดอก ส่วนหัวข้อปฏิบัติการเรื่องอื่นๆ คือ ปฏิบัติการที่ 2, 3 และ 4 ได้ปรับเปลี่ยนเนื้อหาเล็กน้อยพร้อมเพิ่มภาพประกอบและแบบฝึกหัดของแต่ละเรื่องให้มากขึ้น เพื่อให้นักศึกษาและผู้สนใจอื่นๆ สามารถศึกษาเรียนรู้ด้วยตนเองได้ง่ายและสะดวกขึ้น

ต่อมาในภาคการศึกษาที่ 1 ปีการศึกษา 2551 ได้ปรับเปลี่ยนเนื้อหาของปฏิบัติการที่ 7 อาณาจักรโมเนราและโพรทิสตา เพื่อให้เหมาะสมยิ่งขึ้น

สำหรับภาคการศึกษาที่ 2 ปีการศึกษา 2551 ได้มีการเปลี่ยนแปลงเนื้อหาการเรียนปฏิบัติการไปจากเดิม 2 เรื่อง โดยเปลี่ยนปฏิบัติการที่ 7 เป็นความหลากหลายของแบคทีเรียและโพรทิสต์ และปฏิบัติการที่ 8 เป็นความหลากหลายในอาณาจักรพืช เพื่อให้สอดคล้องกับการเรียนในภาคบรรยายมากขึ้น

ผู้เรียบเรียงหวังว่าคู่มือปฏิบัติการเล่มนี้จะเป็นประโยชน์ต่อนักศึกษาและผู้สนใจทางชีววิทยา หากมีข้อผิดพลาดใดๆในคู่มือเล่มนี้ ผู้เรียบเรียงยินดีรับไว้และจะนำไปปรับปรุงแก้ไขให้ถูกต้องในโอกาสต่อไป

พาณี วรรณนิธิกุล

ผู้เรียบเรียง

15 สิงหาคม 2551

สารบัญ

	หน้า
ปฏิบัติการที่ 1 การจำแนกกลุ่มสัตว์	1
ปฏิบัติการที่ 2 เนื้อเยื่อสัตว์	12
ปฏิบัติการที่ 3 กายวิภาคศาสตร์ของกบ	27
ปฏิบัติการที่ 4 อวัยวะรับความรู้สึกและกิริยาสนองจับปล้น	43
ปฏิบัติการที่ 5 โครงร่างและกล้ามเนื้อของกบ	56
ปฏิบัติการที่ 6 ระบบขับถ่ายและสืบพันธุ์	67
ปฏิบัติการที่ 7 ความหลากหลายของแบคทีเรียและโพรทิสต์	83
ปฏิบัติการที่ 8 ความหลากหลายในอาณาจักรพืช	90

ปฏิบัติการที่ 1

การจำแนกกลุ่มสัตว์ (Animal Classification)

ผศ.ดร. พาณี วรณนธิกุล

การจำแนกสิ่งมีชีวิตออกเป็นหมวดหมู่เพื่อความสะดวกในการศึกษา เป็นการศึกษาในวิชาอนุกรมวิธาน (Taxonomy) โดยจะแบ่งออกเป็น 3 ส่วน ได้แก่

1. **Classification** เป็นการจัดกลุ่มสิ่งมีชีวิตออกเป็นหมวดหมู่ ตามลำดับชั้นของหมวดหมู่สิ่งมีชีวิต โดยอาศัยความคล้ายคลึงและความแตกต่างของสิ่งมีชีวิตที่นำมาศึกษา
2. **Identification** เป็นการตรวจหาชื่อวิทยาศาสตร์ (scientific name) ของสิ่งมีชีวิตที่นำมาศึกษา
3. **Nomenclature** เป็นการศึกษาเกี่ยวกับกฎเกณฑ์การตั้งชื่อสิ่งมีชีวิตที่ได้จำแนกไว้แล้ว

วิชาที่ศึกษาเกี่ยวกับการจำแนกกลุ่มสัตว์ คือ **Animal Taxonomy** หรือ สัตวอนุกรมวิธาน ส่วนประวัติสายวิวัฒนาการของสัตว์ เรียกว่า **Phylogeny** (วิวัฒนาการชาติพันธุ์)

ปัจจุบันนักชีววิทยาจัดสิ่งมีชีวิตเข้าในลำดับชั้นของหมวดหมู่สิ่งมีชีวิตที่เรียกว่า **taxa** ซึ่งได้แก่ อาณาจักร (Kingdom), ไฟลัม (Phylum), คลาส (Class), อันดับ (Order), วงศ์ (Family), สกุล (Genus) และสปีชีส์ (Species) ลำดับชั้นเหล่านี้แสดงให้เห็นถึงความสัมพันธ์ทางวิวัฒนาการชาติพันธุ์ (phylogenetic relationship) ของสิ่งมีชีวิตเหล่านั้น

นักชีววิทยาจำแนกหมวดหมู่ของสิ่งมีชีวิตโดยใช้ **ไดโคโทมัสคีย์** (dichotomous key) ซึ่งเป็นเครื่องมือในการตรวจหากลุ่มของสิ่งมีชีวิต โดยเปรียบเทียบความแตกต่างที่ละคู่ของโครงสร้างลักษณะหนึ่งหรือหลายลักษณะ เช่น มีขน มีครีบ มีเกล็ด ฯลฯ

วัตถุประสงค์

เมื่อนักศึกษาผ่านปฏิบัติการนี้แล้ว ควรจะสามารถ :

1. บอกลักษณะเด่นของสัตว์ในไฟลัมต่าง ๆ ได้
2. จำแนกสัตว์เข้าในไฟลัมได้ถูกต้อง
3. สร้างไดโคโทมัสคีย์ที่สามารถนำไปใช้จำแนกกลุ่มสัตว์ได้
4. ใช้ไดโคโทมัสคีย์ในการจำแนกสัตว์ที่ไม่รู้จักได้

อุปกรณ์

ตัวอย่างสัตว์ชนิดต่าง ๆ ที่ดองในฟอร์มาลินและที่เก็บแห้ง

วิธีการปฏิบัติ

กิจกรรมที่ 1 ศึกษาตัวอย่างสัตว์

ให้นักศึกษาสำรวจตัวอย่างสัตว์ที่ตั้งไว้ให้ตามโต๊ะปฏิบัติการ และบันทึกลักษณะภายนอกของสัตว์แต่ละชนิด ตามหัวข้อข้างล่างนี้ลงในตารางที่ 1 (ไฟล์มละ 1 หรือ 2 ชนิด)

ลักษณะภายนอกของสัตว์ที่ใช้ในการจำแนกกลุ่มสัตว์

1.1 Body symmetry (สมมาตรของร่างกาย)

สมมาตรของร่างกายสัตว์ทั่วไปมี 2 แบบ คือ **radial symmetry** (สมมาตรรัศมี) พบในไฟลัม Cnidaria และ **bilateral symmetry** (สมมาตรครึ่งซีก) พบตั้งแต่ไฟลัม Platyhelminthes จนถึง Chordata ส่วนสัตว์ที่ไม่มีสมมาตร (**asymmetry**) มีน้อยมากคือไฟลัม Porifera มี ข้อยกเว้น สำหรับไฟลัม Echinodermata และหอยฝาเดียว (gastropods) ซึ่งตัวอ่อนจะเป็น bilateral symmetry แต่ตัวเต็มวัยของ echinoderms จะเป็น **pentaradial symmetry** คือร่างกายแบ่งได้เป็น 5 ส่วนในแนวรัศมี ส่วนตัวเต็มวัยของหอยฝาเดียวจะเป็น **asymmetry** ใน ปฏิบัติการนี้ให้ใช้สมมาตรของตัวเต็มวัยเป็นลักษณะในการจำแนกกลุ่มสัตว์

1.2 Body segmentation (ลำตัวแบ่งเป็นปล้อง)

สัตว์ที่มีลำตัวแบ่งเป็นปล้องหรือเป็นส่วน มีเพียง 3 ไฟลัมเท่านั้น คือ ไฟลัม Annelida, Arthropoda และ Chordata เช่น ไส้เดือนดิน (earthworm) ที่มีลำตัวแบ่งเป็นปล้อง (segment) หรือแมลงที่มีร่างกายแบ่งเป็น 3 ส่วน คือ หัว (head) ออก (thorax) และท้อง (abdomen) หรือ กุ้งที่ร่างกายแบ่งเป็น 2 ส่วน คือ ส่วนหัวรวมกับอก (cephalothorax) และ ส่วนท้อง (abdomen) หรือปลาที่มีกล้ามเนื้อแบ่งเป็นมัดๆ

1.3 Body appendages (รยางค์ของลำตัว)

รยางค์ หมายถึงส่วนที่ยื่นออกนอกลำตัว เช่น มือ (hand) ขา (leg) ครีบ (fin) ปีก (wing) หนวด (antenna) เทนทาเคิล (tentacle) รยางค์เหล่านี้มีลักษณะและหน้าที่ต่าง ๆ กัน โดยปกติสัตว์ที่มี bilateral symmetry จะมีรยางค์เป็นคู่ เช่น ปีกแมลง หรือหนวด 2 คู่ของกุ้ง

1.4 Body skeleton (โครงร่างของร่างกาย)

โครงร่างเป็นโครงสร้างที่ค้ำจุนร่างกายสัตว์ **Exoskeleton** เป็นโครงร่างที่อยู่ภายนอก ร่างกาย พบในไฟลัม Arthropoda และ Mollusca เช่น เปลือกหอย (shell), เปลือกกุ้ง (cuticle) **Endoskeleton** เป็นโครงร่างภายในร่างกาย พบในไฟลัม Porifera, Echinodermata และ Chordata ส่วน **Hydroskeleton** เป็นโครงร่างที่เป็นของเหลว พบในไฟลัม Cnidaria, Platyhelminthes, Nematoda และ Annelida ข้อยกเว้น สำหรับกลุ่มของหมึกกล้วย (squid), หมึกหอมและหมึกกระดอง (cuttlefishes) จะมี **endoskeleton** เรียกว่า pen และ cuttle bone

1.5 Body covering (สิ่งปกคลุมร่างกาย)

สิ่งปกคลุมภายนอกในร่างกายสัตว์ เช่น ขนสัตว์ (fur) ขนนก (feather) ผม หรือ ขน (hair) เกล็ด (scale) หนาม (spine) เป็นลักษณะที่สามารถนำมาใช้ในการจำแนกกลุ่มสัตว์ได้

กิจกรรมที่ 2 สร้างไดโคโทมัสคีย์

ให้นักศึกษาทดลองสร้างไดโคโทมัสคีย์แบบง่าย ๆ โดยใช้ตัวอย่างสัตว์ที่นักศึกษาสำรวจมาแล้วในกิจกรรมที่ 1 นักศึกษาแต่ละกลุ่มจะได้รับชื่อสัตว์จำนวน 8 ชนิดแตกต่างกันไป ให้ใช้ลักษณะภายนอกของสัตว์ที่บันทึกไว้ในตารางที่ 1 มาจำแนกกลุ่มสัตว์ โดยบันทึกข้อมูลลักษณะของสัตว์ทั้ง 8 ชนิดลงในตารางที่ 2 จากนั้นจึงใช้ข้อมูลในตารางที่ 2 มาสร้างไดโคโทมัสคีย์แล้วจึงลงรายละเอียดลักษณะอื่นๆ ของสัตว์แต่ละชนิดต่อไป

ในการสร้างไดโคโทมัสคีย์ ให้เริ่มจากการสร้างแผนภูมิลักษณะเด่นของสัตว์จากตารางที่ 2 โดยเริ่มจากการแยกเป็น 2 กลุ่มย่อย จากนั้นจึงแบ่งแต่ละกลุ่มย่อยให้เป็น 2 กลุ่มย่อยไปเรื่อยๆ จนถึงสุดท้ายจะได้ชื่อสัตว์เพียงชื่อเดียว จากนั้นจึงนำแผนภูมินี้ไปเขียนรายละเอียดเป็นไดโคโทมัสคีย์ ดังแสดงในตัวอย่างต่อไปนี้

ตัวอย่างตารางลักษณะของสัตว์ แผนภูมิ และไดโคโทมัสคีย์ของสัตว์มีกระดูกสันหลัง

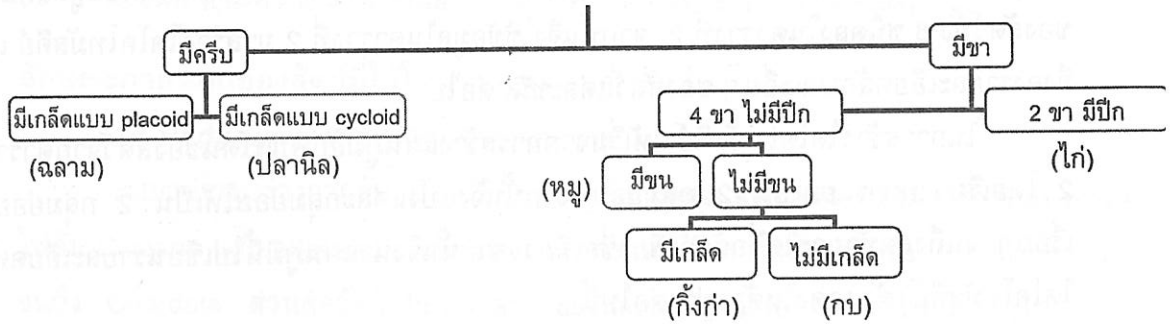
ตัวอย่างตารางลักษณะของสัตว์

ชื่อสัตว์	symmetry	segmentation	skeleton	appendages			covering		
				ขา	ครีป	ปีก	ขน, ผม (hair)	ขนนก	เกล็ด
ฉลาม	bilateral	มี	endo-	-	มี	-	ไม่มี	-	มีเกล็ดแบบ placoid
ปลานิล	bilateral	มี	endo-	-	มี	-	ไม่มี	-	มีเกล็ดแบบ cycloid
กบ	bilateral	มี	endo-	4 ขา	-	-	ไม่มี	-	ไม่มี
กิ้งก่า	bilateral	มี	endo-	4 ขา	-	-	ไม่มี	-	มี
ไก่	bilateral	มี	endo-	2 ขา	-	มี	ไม่มี	มี	ไม่มี
หมู	bilateral	มี	endo-	4 ขา	-	-	มี	-	ไม่มี

จากตาราง จะเห็นว่าลักษณะของสัตว์ 3 ลักษณะแรกคือ symmetry, segmentation และ skeleton ของสัตว์ทั้งหมดเหมือนกัน จึงไม่จำเป็นต้องนำไปใช้ในการสร้างไดโคโทมัสคีย์ ให้ใช้ลักษณะที่แตกต่างที่เห็นได้ชัดเจนไปใช้สร้างไดโคโทมัสคีย์ ได้แก่ appendages และ covering โดยเริ่มจากการจับคู่ลักษณะที่แตกต่างของสัตว์ทีละคู่ นำสร้างแผนภูมิต่างตัวอย่างในหน้าถัดไป

ในกรณีทีลักษณะของสัตว์ 3 ลักษณะแรกคือ symmetry, segmentation และ skeleton ของสัตว์ทั้งหมดไม่เหมือนกัน ให้เริ่มจับคู่ลักษณะแตกต่างที่ symmetry ก่อน จากนั้นจึงตามด้วยลักษณะอื่นๆ คือ segmentation, skeleton, appendages และ covering

ตัวอย่างแผนภูมิ



ตัวอย่างไดโคโทมัสคีย์ที่สร้างจากแผนภูมิข้างบน*

1. a. มีครีบ	ไปที่ข้อ 2
b. มีขา.....	ไปที่ข้อ 3
2. a. มีเกล็ดแบบ placoid	ฉลาม
b. มีเกล็ดแบบ cycloid.....	ปลานิล
3. a. มี 2 ขา มีปีก มีขนนก.....	ไก่
b. มี 4 ขา ไม่มีปีก.....	ไปที่ข้อ 4
4. a. มีขนเป็นเส้น มีต่อมน้ำนม	หมี
b. ไม่มีขน	ไปที่ข้อ 5
5. a. ผิวหนังแห้ง มีเกล็ด.....	กิ้งก่า
b. ผิวหนังเปียกชื้น ไม่มีเกล็ด.....	กบ

* ให้นักศึกษาสังเกตจำนวนข้อของไดโคโทมัสคีย์และจำนวนชนิดของสัตว์ จะพบว่าแตกต่างกัน อยู่ 1 จำนวนเสมอ ในตัวอย่างนี้มีสัตว์ 6 ชนิดและคีย์มีจำนวนข้อ 5 ข้อ

กิจกรรมที่ 3 การใช้ไดโคโทมัสคีย์ในการจำแนกสัตว์

ให้นักศึกษาทดลองใช้ Key to Phylum และ Key to Class (หน้า 6 และ 7) กับ ตัวอย่างสัตว์ที่ดังแสดงไว้ตามโต๊ะปฏิบัติการ ให้สังเกตลักษณะเด่นของแต่ละไฟล์ล์ที่ถูกลำมาใช้ ในการทำคีย์ มีลักษณะใดที่นักศึกษาไม่รู้จักบ้าง ลักษณะใดถูกนำมาใช้มากที่สุด

Key to Phylum (ดัดแปลงจาก Key ของ Winchester และ Jaques, 1981)

1. a. ตัวเต็มวัย (adult) มี radial symmetry รูปร่างทรงกระบอก
หรือ asymmetry ส่วนใหญ่อยู่ในน้ำ.....ไปที่ข้อ 2
- b. ตัวเต็มวัยมี bilateral symmetry.....ไปที่ข้อ 5
2. a. มีแขนเป็นจำนวนคู่หรือไม่มีแขน (arm).....ไปที่ข้อ 3
- b. มีแขนเป็นจำนวนคี่ ลำตัวมีหนาม (spine) ส่วนมากอยู่ในทะเล
ใช้ tube feet ในการเคลื่อนที่.....**Phylum Echinodermata**
3. a. ตัวเต็มวัยเกาะอยู่กับที่ ลำตัวมีรูพรุนเล็ก ๆ เป็นทางเข้าของน้ำ
น้ำไหลออกทาง osculum ไม่มีปากหรือช่องย่อยอาหาร
ไม่มี tentacle อยู่ในน้ำ.....**Phylum Porifera**
- b. ตัวเต็มวัยว่ายน้ำเป็นอิสระ (free swimming)..... ไปที่ข้อ 4
4. a. มี comb plates 8 แถว มี 2 tentacles หรือไม่มี ลำตัวอ่อนนุ่ม.....**Phylum Ctenophora**
- b. ลำตัวทรงกระบอกหรือร่ม มี tentacles ที่มี cnidocytes.....**Phylum Cnidaria**
5. a. ระยะ embryo มี notochord ซึ่งจะถูกแทนที่ด้วยกระดูกสันหลัง
เมื่อเป็นตัวเต็มวัย มี dorsal tubular nerve cord และ gill slits.....**Phylum Chordata**
- b. ไม่มี notochord, ไม่มี gill slits มี ventral nerve cord ที่ไม่เป็นท่อไปที่ข้อ 6
6. a. ลำตัวปกคลุมด้วย mantle และมี shell**Phylum Mollusca**
- b. ลำตัวไม่ได้ปกคลุมด้วย mantle หรือ shell.....ไปที่ข้อ 7
7. a. ลำตัวแบ่งเป็นส่วนๆ เห็นได้ชัดเจนจากภายนอก.....ไปที่ข้อ 8
- b. ลำตัวไม่เห็นเป็นส่วนจากภายนอก..... ไปที่ข้อ 9
8. a. ลักษณะคล้ายหนอน ลำตัวเรียวยาว.....ไปที่ข้อ 10
- b. ตัวเต็มวัยมีขาเป็นข้อ ๆ มี exoskeleton ที่เป็นสารพวก chitin.....**Phylum Arthropoda**
9. a. ตัวกลมยาวคล้ายเส้นด้าย ไม่มีหลอดเลือด ส่วนใหญ่เป็นปรสิต.....**Phylum Nematoda**
- b. ส่วนหัวมี wheel organ ภายในทางเดินอาหารมี trophary.....**Phylum Rotifera**
10. a. ลำตัวแบ่งเป็นปล้องชัดเจน มี closed circulatory system.....**Phylum Annelida**
- b. ลำตัวไม่แบ่งเป็นปล้องชัดเจน ลำตัวแบนบนลงล่าง
ไม่มี closed circulatory system ไม่มีหลอดเลือด ส่วนใหญ่เป็นปรสิต.....
.....**Phylum Platyhelminthes**

ตัวอย่าง Key to Class (ดัดแปลงจาก Key ของ Winchester และ Jaques, 1981)

Phylum Echinodermata

1. a. เคลื่อนที่ได้ ไม่มีแขน หรือมีแขนที่ไม่แตกแขนงเป็นขนนก
 ส่วนปากอยู่ด้านล่าง.....ไปที่ข้อ 2.....**Subphylum Eleutherozoa**
- b. เกาะอยู่กับที่ มีแขนแตกแขนงเป็นขนนก
 ส่วนปากอยู่ด้านบน..... **Subphylum Pelmatozoa**
Class Crinoidea
2. a. มีแขนเป็นแยกเป็นรัศมี 5 หรือมากกว่า 5 แฉก.....ไปที่ข้อ 3
- b. ไม่มีแขนเป็นแยกเป็นรัศมี.....ไปที่ข้อ 4
3. a. มีร่องยาวจากปากถึงปลายแขนแต่ละแขน
 tube feet มี sucker มี pedicellaria**Class Asteroidea**
- b. ไม่มีร่องบนแต่ละแขน
 tube feet ไม่มี sucker ไม่มี pedicellaria.....**Class Ophiuroidea**
4. a. ลำตัวเป็นโครงแข็ง ไม่มีแขน
 มีหนามที่เคลื่อนไหวได้..... **Class Echinoidea**
- b. ลำตัวอ่อนนุ่ม ทรงกระบอก
 ไม่มีแขน ไม่มีหนาม มี tentacle รอบปาก..... **Class Holothuroidea**

ตารางที่ 1 ลักษณะภายนอกของสัตว์ที่ใช้ในการจำแนกกลุ่มสัตว์
(ตัวอย่างการบันทึกข้อมูลแสดงไว้ในลำดับที่ 1, 2 และ 3)

ลำดับ ที่	ชื่อ ตัวอย่าง สัตว์	ไฟลัม	symmetry	segmentation	รยางค์	skeleton	covering
1	ฟองน้ำ	Porifera	asymmetry	ไม่มี	ไม่มี	endo-	ไม่มี
2	แมลงสาบ	Arthropoda	bilateral	3 ส่วน (หัว ออก ท้อง)	มีปีก ขา 3 คู่ มีหนวด (antennae)	exo-	ไม่มี
3	ไฮดรา	Cnidaria	radial	ไม่มี	มี tentacles	hydro-	ไม่มี
4							
5							
6							
7							
8							
9							
10							
11							
12							
13							
14							
15							
16							
17							

ตารางที่ 2 ลักษณะของสัตว์ 8 ชนิดที่กำหนดให้ สำหรับใช้สร้างไดโคโทมัสคีย์

ชื่อสัตว์	symmetry	segment- ation	skeleton	appendages					covering			
				ขา	ครีป	ปีก	หนวด	tent- acle	ขน, ผม	ขน นก	เกล็ด	

แบบฝึกหัดปฏิบัติการที่ 1

1. ชื่อ _____ รหัส _____ กลุ่มที่ _____ ห้อง _____
2. ชื่อ _____ รหัส _____ กลุ่มที่ _____ ห้อง _____
3. ชื่อ _____ รหัส _____ กลุ่มที่ _____ ห้อง _____

ตารางที่ 1 ลักษณะภายนอกของสัตว์ที่ใช้ในการจำแนกกลุ่มสัตว์

ลำดับ	ชื่อสัตว์	ไฟล์ม	symmetry	segmentation	รยางค์	skeleton	covering

ปฏิบัติการที่ 2

เนื้อเยื่อสัตว์ (Animal Tissues)

ผศ.ดร. พาณี วรรณนิธิกุล

เนื้อเยื่อเป็นกลุ่มเซลล์ที่มีรูปร่างและหน้าที่คล้ายกันมารวมกันเพื่อทำหน้าที่อย่างใดอย่างหนึ่งร่วมกัน วิชาที่ศึกษาเกี่ยวกับเนื้อเยื่อเรียกว่า มิถุชวิททยาหรือจุลกายวิภาคศาสตร์ (Histology)

เนื้อเยื่อในร่างกายของคนหรือสัตว์แบ่งออกได้หลายชนิด แต่ละชนิดจะอยู่ร่วมกับเนื้อเยื่อชนิดอื่นๆ กลายเป็นอวัยวะและระบบต่างๆ (system) เนื้อเยื่อพื้นฐานในร่างกายของคนหรือสัตว์แบ่งออกได้เป็น 4 ชนิดใหญ่ ๆ ได้แก่

1. เนื้อเยื่อบุผิว (Epithelial tissue, Epithelium)
2. เนื้อเยื่อเกี่ยวพัน (Connective tissue)
3. เนื้อเยื่อกล้ามเนื้อ (Muscular tissue)
4. เนื้อเยื่อประสาท (Nervous tissue)

วัตถุประสงค์

เมื่อนักศึกษาผ่านปฏิบัติการนี้แล้วควรจะสามารถแยกชนิดของเนื้อเยื่อสัตว์และรู้จักตำแหน่งหรือบริเวณที่เนื้อเยื่อแพร่กระจายในอวัยวะของร่างกาย

การศึกษาในห้องปฏิบัติการ

ศึกษาเนื้อเยื่อชนิดต่างๆ จากสไลด์ถาวรและภาพสัที่เตรียมไว้ให้

1. เนื้อเยื่อบุผิว

เป็นเนื้อเยื่อที่ปกคลุมร่างกายและบุผิวโพรงและช่องว่างและท่อต่างๆ พบในต่อมต่างๆ ด้วย มีหน้าที่ป้องกันโครงสร้างที่อยู่ใต้เนื้อเยื่อบุผิว การสร้างและหลั่งสาร (secretion) และการดูดซึม (absorption)

เนื้อเยื่อบุผิวแบ่งออกได้เป็น 2 ชนิดใหญ่ๆ โดยอาศัยรูปร่างและการจัดเรียงชั้นของเซลล์ ได้แก่ **Simple Epithelium** และ **Stratified Epithelium** (รูปที่ 2.1- 2.4)

1.1 Simple Epithelium ประกอบด้วยเซลล์ที่เรียงตัวเป็นชั้นเดียว แบ่งเป็น 4 ชนิดตามรูปร่างของเซลล์ ได้แก่

(1) **Simple squamous epithelium** ประกอบด้วย squamous cell เมื่อบุผิวอวัยวะใดจะมีชื่อเรียกเฉพาะส่วนนั้นๆ เช่น บุหลอดเลือดเรียก **endothelium** (รูปที่ 2.2 A) บุถุงหุ้มหัวใจเรียก **pericardium** บุถุงหุ้มปอดเรียก **pleura** และหุ้ม glomerulus ในไต เป็นต้น

(2) **Simple cuboidal epithelium** ประกอบด้วย cuboidal cell มีนิวเคลียสกลมใหญ่อยู่กลางเซลล์ เป็นเยื่อบุในต่อมไทรอยด์ (thyroid gland) รังไข่ (ovary) และท่อ (tubule) ของไต (รูปที่ 2.2 B-D) เป็นต้น

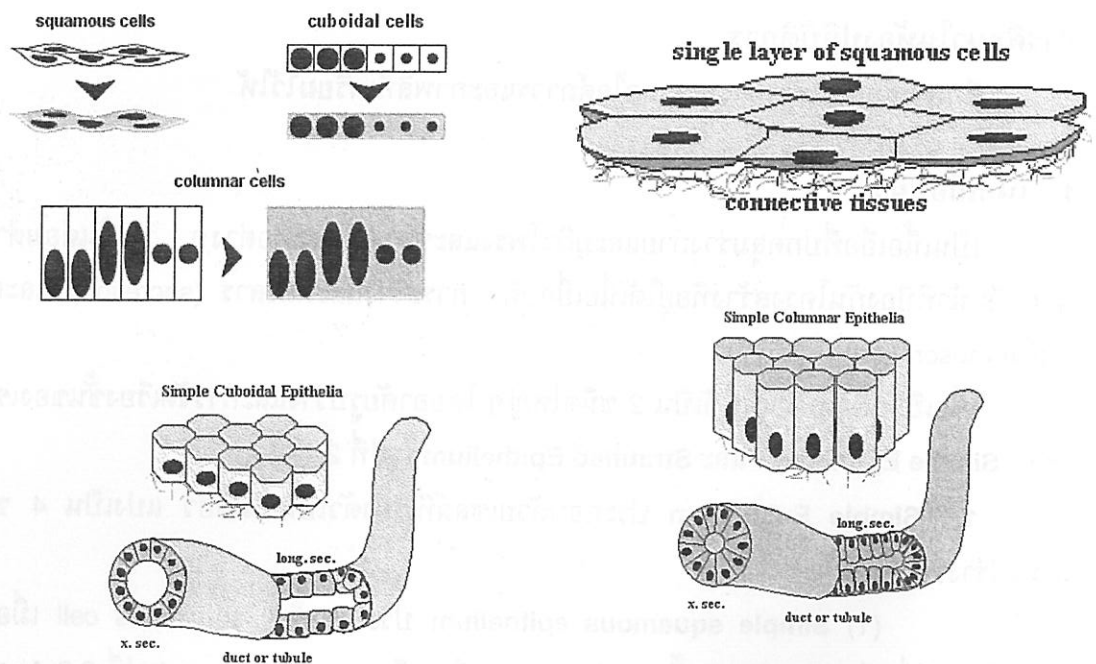
(3) **Simple columnar epithelium** ประกอบด้วย columnar cell มีนิวเคลียสยาวตามรูปเซลล์ ส่วนมากพบเป็นเยื่อบุผิวทางเดินอาหาร เช่น กระเพาะอาหาร (stomach) และลำไส้เล็ก (intestine) มักพบ goblet cells (เซลล์สร้างเมือก) แทรกอยู่ด้วย (รูปที่ 2.2 E, F)

(4) **Pseudostratified ciliated columnar epithelium** เป็นเยื่อบุผิวที่เซลล์ความสูงไม่เท่ากัน แต่เซลล์ทุกเซลล์วางอยู่บน basement membrane นิวเคลียสของเซลล์เรียงไม่เป็นระเบียบ ดูคล้ายเซลล์เรียงซ้อนกัน พบเป็นเยื่อบุผิวของทางเดินหายใจ เช่น หลอดลม (trachea) (รูปที่ 2.3 A-C) และที่ epididymis ของระบบสืบพันธุ์เพศชาย

1.2 Stratified Epithelium เป็นเนื้อเยื่อบุผิวที่ประกอบด้วยเซลล์เรียงซ้อนกันหลายชั้น แบ่งตามรูปร่างของเซลล์ชั้นบนได้ 4 ชนิด ในห้องปฏิบัติการศึกษาเพียง 2 ชนิด ได้แก่

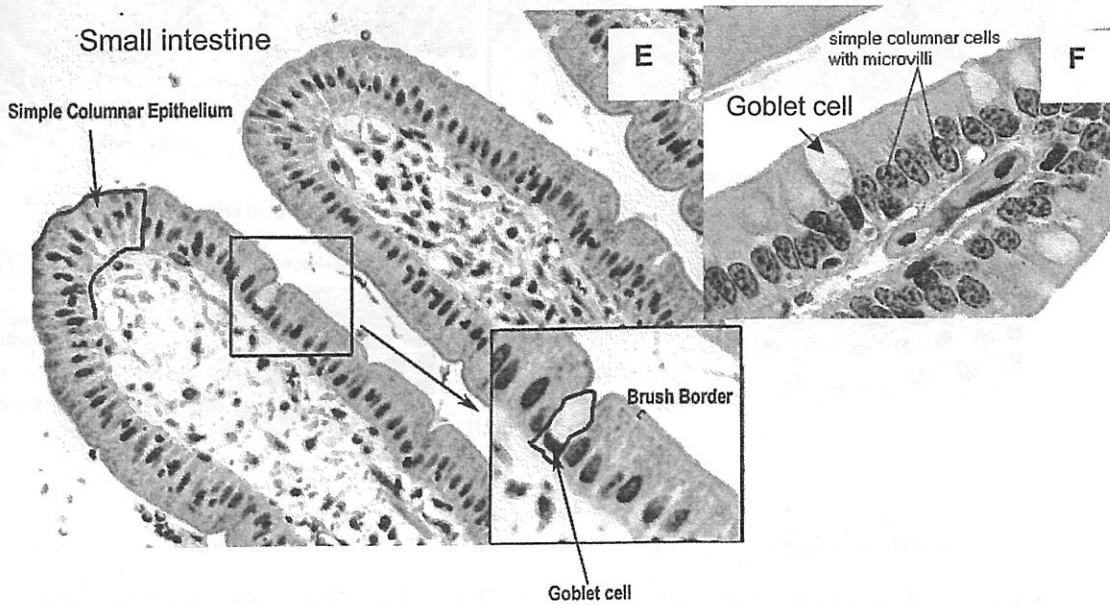
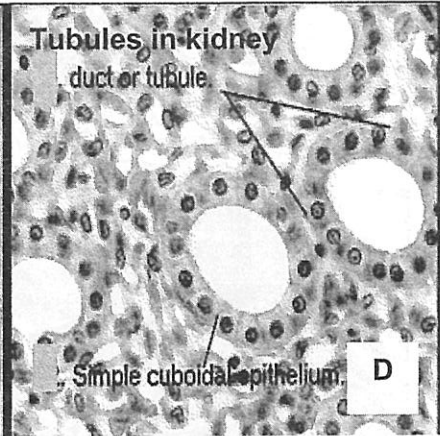
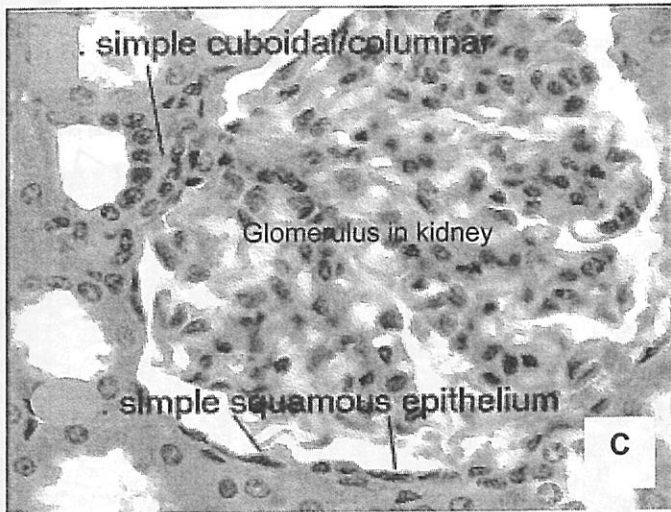
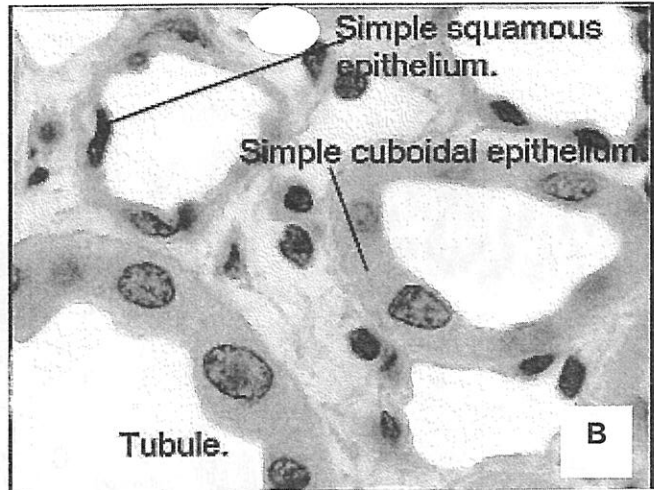
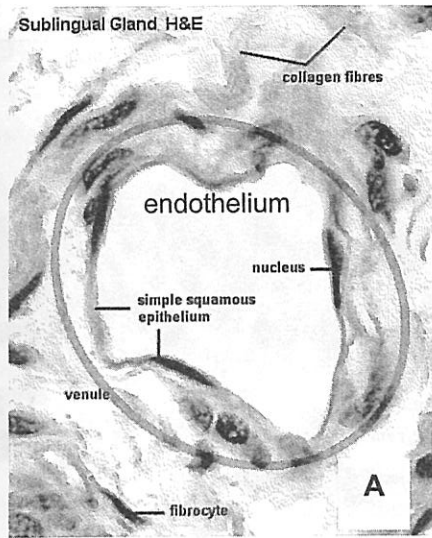
(1) **Stratified squamous epithelium** ชั้นบนเป็นเซลล์แบนบาง พบได้ที่หนังกำพร้า (epidermis) ของผิวหนัง (skin) เยื่อบุหลอดอาหาร (esophagus) เป็นต้น (รูปที่ 2.3D-C)

(2) **Transitional epithelium** พบเป็นเยื่อบุผิวของกระเพาะปัสสาวะ (urinary bladder) และทางเดินของระบบขับถ่าย เมื่อผนังของอวัยวะเหล่านี้อยู่ในสภาวะปกติ (หดตัว) ไม่มีปัสสาวะขังอยู่ เนื้อเยื่อบุผิวจะประกอบด้วย cuboidal cells หลายชั้น เซลล์ชั้นบนสุดมีรูปร่างกลมใหญ่ แต่เมื่ออวัยวะขยายตัว เยื่อบุผิวจะยืดตัวมีลักษณะคล้าย stratified squamous epithelium และดูคล้ายกับมีจำนวนชั้นเซลล์ลดน้อยลง (รูปที่ 2.4)

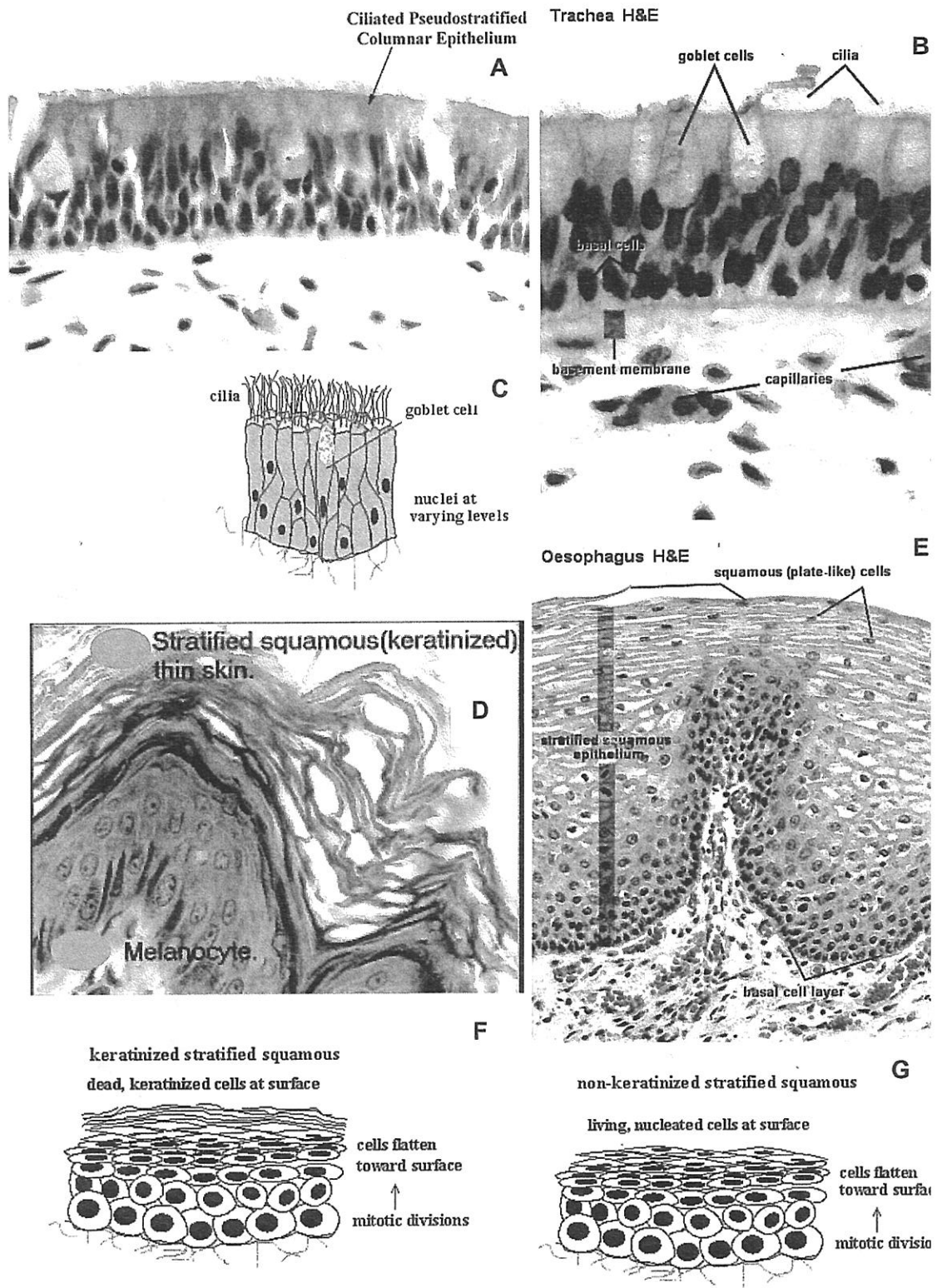


รูปที่ 2.1 ไตอะแกมมรูปร่างเซลล์ชนิดต่างๆและเนื้อเยื่อบุผิวชนิด simple epithelium

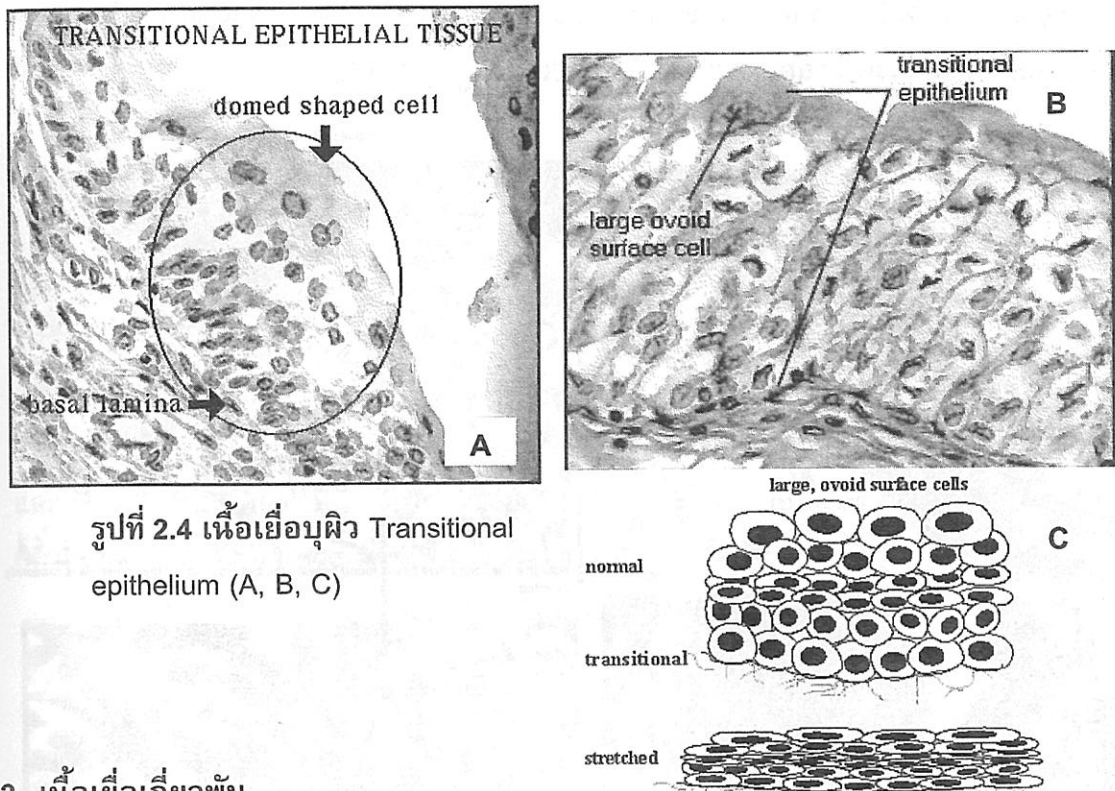
คือ
ท่อ
เยื่อ
และ
มี
จะ
ชั้น
ชั้น
ง
3)
ry
ม
ง
s



รูปที่ 2.2 เนื้อเยื่อผิว Simple squamous epithelium (A, B, C), Simple cuboidal epithelium (B, C, D) และ Simple columnar epithelium (E, F)



รูปที่ 2.3 เนื้อเยื่อผิวหนัง Pseudostratified ciliated columnar epithelium (A, B, C), Keratinized stratified squamous epithelium (D, F) และ Non-keratinized stratified squamous epithelium (E, G)



รูปที่ 2.4 เนื้อเยื่อบุผิว Transitional epithelium (A, B, C)

2. เนื้อเยื่อเกี่ยวพัน

มีส่วนประกอบหลัก 3 ส่วนคือ

- (1) เซลล์ มีเซลล์หลายชนิด เช่น fibroblasts, macrophages
- (2) เส้นใย ได้แก่ collagen fibers, elastic fibers และ reticular fibers
- (3) **Intercellular ground substance** ซึ่งเมื่อรวมกับเส้นใยจะเรียกว่า intercellular matrix

2.1 ชนิดของเนื้อเยื่อเกี่ยวพัน

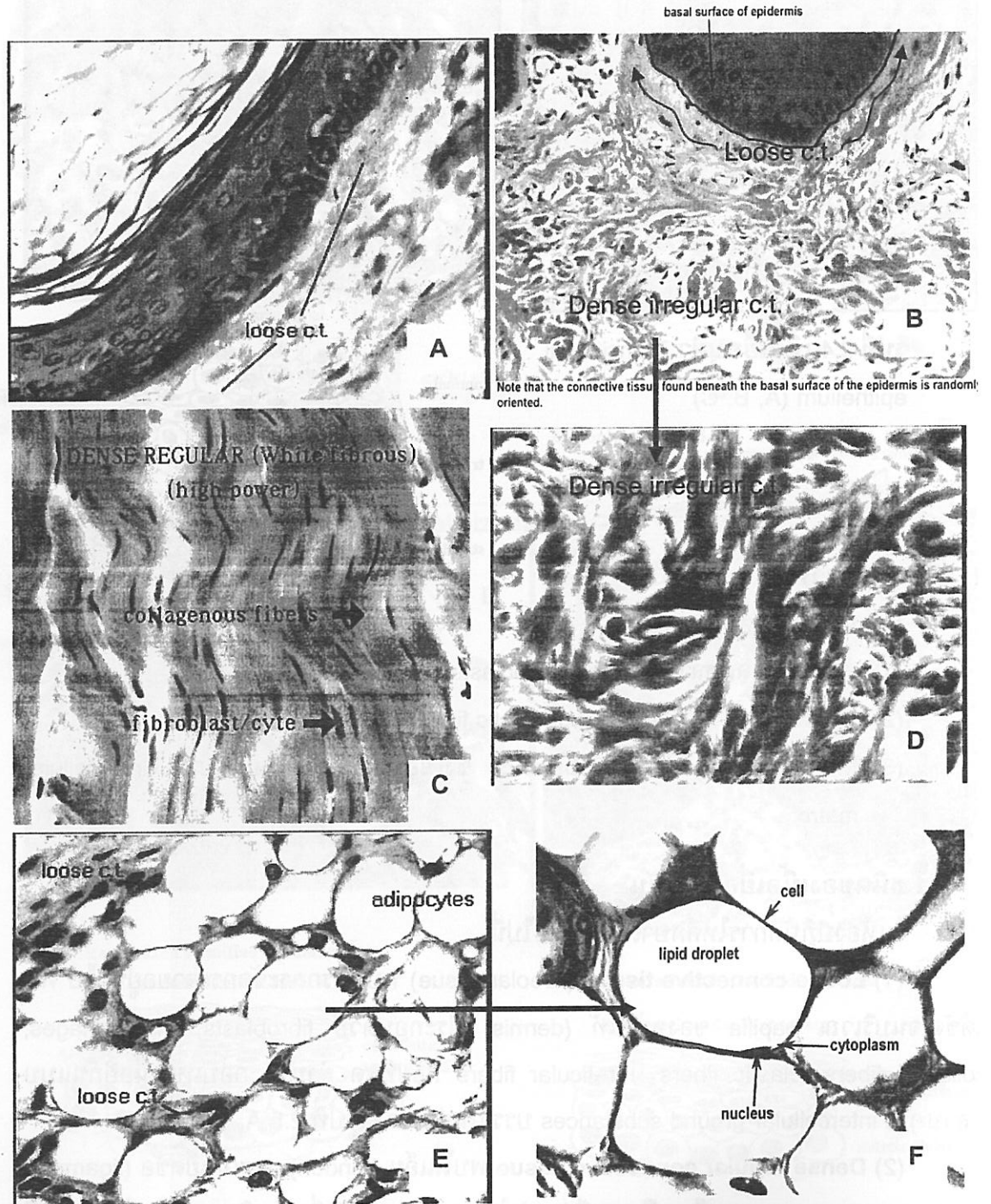
ในห้องปฏิบัติการให้ศึกษาเนื้อเยื่อต่อไปนี้

(1) **Loose connective tissue** (Areolar tissue) พบแทรกกระจัดกระจายอยู่ทั่วไป พบได้ชัดเจนบริเวณ papilla ของหนังแท้ (dermis) ประกอบด้วย fibroblasts, macrophages, collagen fibers, elastic fibers มี reticular fibers น้อยที่สุด ส่วนประกอบเหล่านี้อยู่กันแบบหลวมๆ มี intercellular ground substances บรรจุในช่องว่าง (รูปที่ 2.5 A, B)

(2) **Dense regular connective tissue** พบในเอ็น (tendon) และเอ็นยึดข้อ (ligament) มี collagen fibers มากและเรียงเป็นระเบียบ ทำให้ทนต่อการดึงรั้งที่มาในทิศทางเดียวได้ดี (รูปที่ 2.5 C)

(3) **Dense irregular connective tissue** พบได้ที่หนังแท้ใต้ชั้นของ loose connective tissue เส้นใยส่วนมากเป็น collagen fibers แต่มีการเรียงตัวไม่เป็นระเบียบ ทนต่อแรงดึงรั้งที่มาทุกทิศทางได้ดี (รูปที่ 2.5 B, D)

(4) **Adipose tissue** พบตามส่วนต่างๆของร่างกาย ประกอบด้วย fat cells ที่เรียกว่า **adipocytes** ซึ่งทำหน้าที่เก็บสะสมไขมัน เซลล์จะมีหยดไขมัน (oil droplet) ขนาดใหญ่อยู่เต็มทำให้ไซโทพลาซึมและนิวเคลียสถูกผลักไปอยู่ชิดขอบเซลล์ (รูปที่ 2.5 E, F)



รูปที่ 2.5 เนื้อเยื่อเกี่ยวพัน Loose connective tissue (A, B), Dense irregular connective tissue (B, D), Dense regular connective tissue (C) และ Adipose tissue (E, F)

(5) **Hyaline Cartilage** พบที่ส่วนปลายกระดูกของข้อต่อต่างๆ ส่วนจมูกที่มีความอ่อน เช่น กระดูกอ่อนที่กั้นช่องจมูก ลิ้นปี่ กล่องเสียง (larynx) และหลอดลมใหญ่ (trachea) collagen fibers เส้นเล็กมากจนมองไม่เห็นเมื่อย้อมสีด้วยวิธีธรรมดา chondrocytes เป็นรูปยาวรี อยู่ใน lacuna และรวมอยู่เป็นกลุ่ม มีเยื่อหุ้มกระดูกอ่อนเรียกว่า perichondrium (รูปที่ 2.6 A, B)

(6) **Elastic cartilage** มี chondrocytes กระจุกกระจายไม่ได้จับเป็นกลุ่ม และมี elastic fibers แทรกอยู่ระหว่างเซลล์ มี elastic fibers มากกว่า collagen fibers สานกันเป็นร่างแหเห็นได้ชัดเจน มีเยื่อหุ้ม perichondrium มักพบใกล้หรือต่อเนื่องจาก hyaline cartilage พบที่ใบหู (pinna) ฝาปิดกล่องเสียง (epiglottis) เป็นต้น (รูปที่ 2.6 C, D)

(7) **Fibrocartilage** พบได้ไม่กี่แห่ง เช่น ในหมอนกระดูกสันหลัง (intervertebral disk) และ symphysis pubis เป็นต้น ประกอบด้วย collagen fibers เป็นส่วนใหญ่ มี chondrocytes คล้ายของ hyaline cartilage เรียงเป็นแถว (รูปที่ 2.6 E)

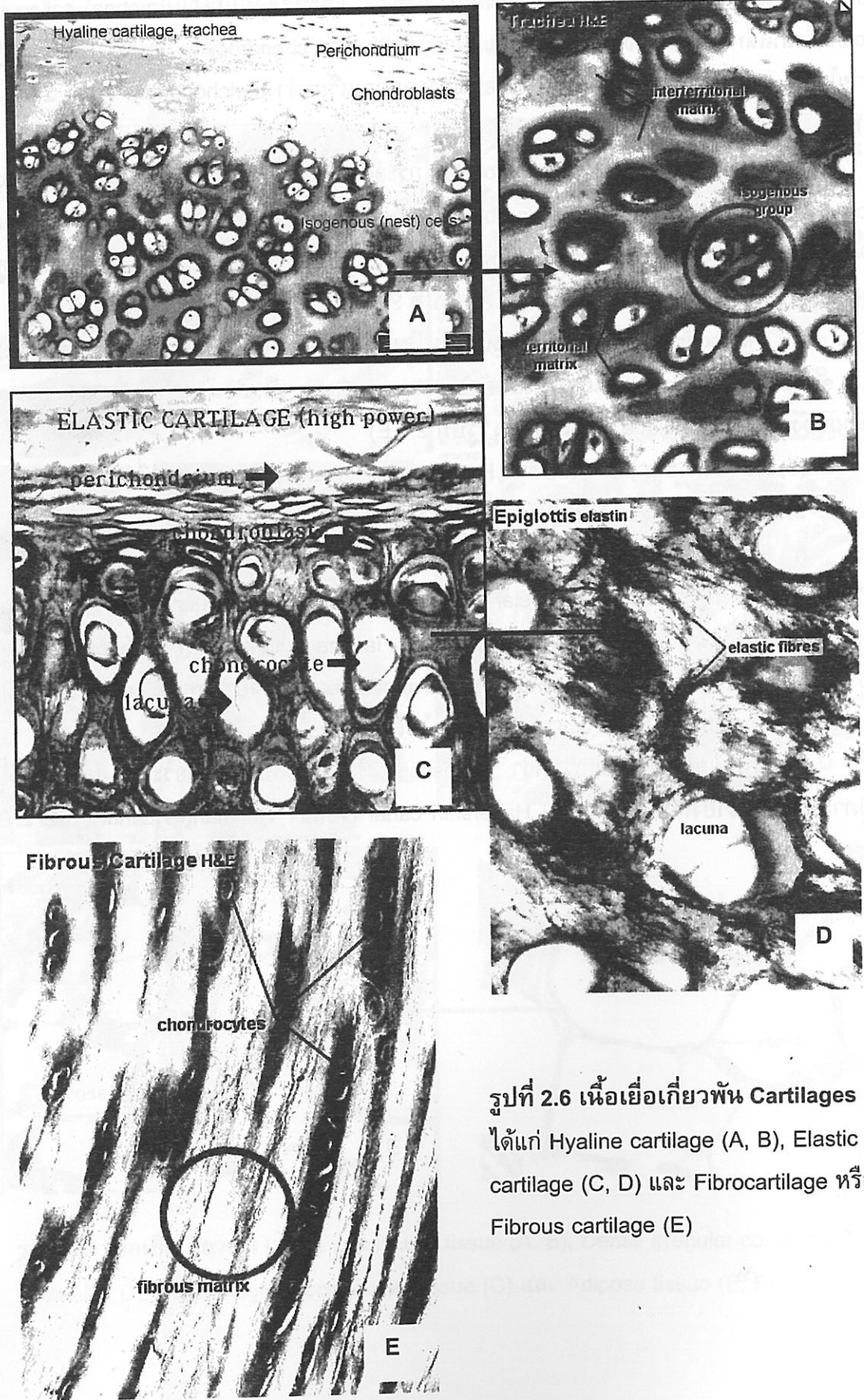
(8) **Bone** (กระดูก) ประกอบด้วย Haversian systems จำนวนมาก (รูปที่ 2.7 A)

แต่ละ Haversian system ประกอบด้วย (รูปที่ 2.7 B)

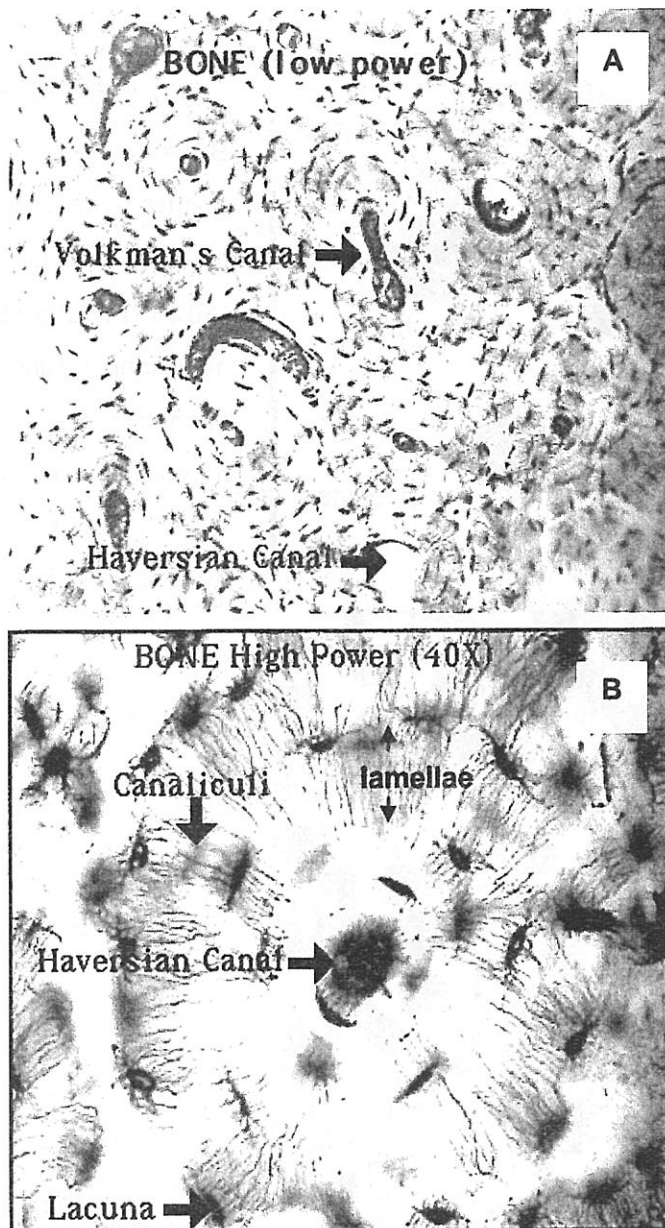
ก. Haversian canal เป็นทางเข้าออกของเส้นเลือด เส้นน้ำเหลืองและเส้นประสาท

ข. วงเล็กๆที่ล้อมรอบ Haversian canal ซ้อนกันหลายๆวง แต่ละวงเรียกว่า lamella ภายใน lamella มี lacuna แทรกอยู่เป็นระยะ ภายใน lacuna มีเซลล์กระดูก (osteocyte) บรรจุอยู่ แต่ละ lacuna จะติดต่อกันและติดต่อกับ Haversian canal โดยช่องทาง canaliculi ซึ่งมีลักษณะเป็นเส้นฝอยๆ เป็นทางให้สารอาหารผ่านไปถึง osteocyte ได้

กระดูกมีเยื่อหุ้มภายนอกเรียกว่า periosteum ช่องที่เป็นท่อเชื่อมต่อระหว่างเส้นเลือดที่อยู่ภายนอกเข้ามายังเส้นเลือดที่อยู่ใน Haversian canal เรียกว่า Volkmann's canal (รูปที่ 2.7 A)



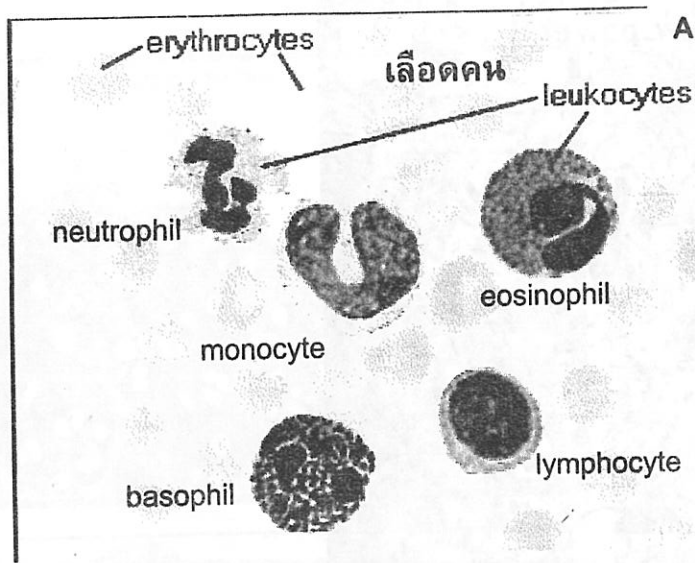
รูปที่ 2.6 เนื้อเยื่อเกี่ยวพัน Cartilages ได้แก่ Hyaline cartilage (A, B), Elastic cartilage (C, D) และ Fibrocartilage หรือ Fibrous cartilage (E)



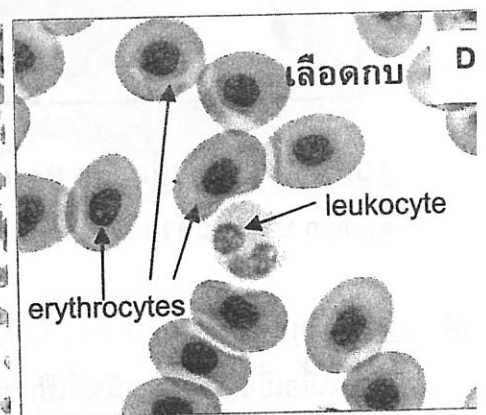
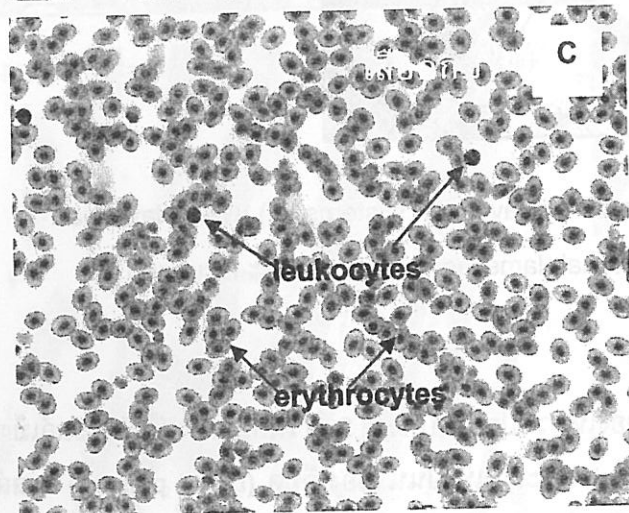
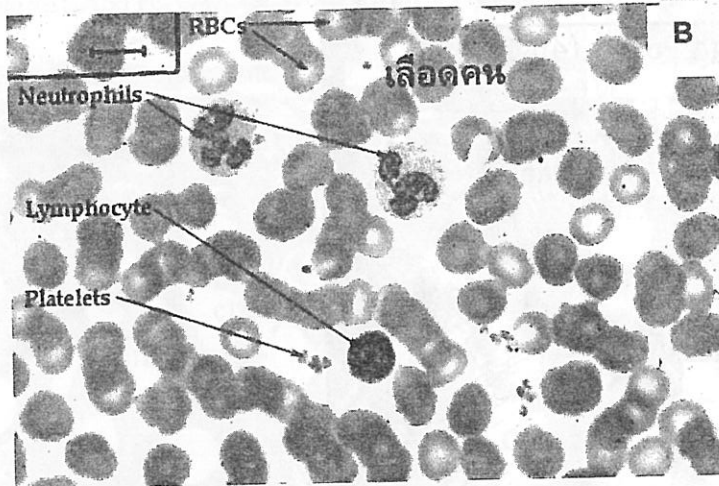
รูปที่ 2.7 เนื้อเยื่อเกี่ยวพัน Bone แสดง Haversian systems (A) แต่ละ Haversian system ประกอบด้วย Haversian canal, lamellae, canaliculi, และ lacunae (B)

เลือด (Blood)

เป็นเนื้อเยื่อเกี่ยวพันชนิดที่เป็นของเหลว ประกอบด้วย 2 ส่วนคือ ส่วนที่เป็นเซลล์เม็ดเลือด (blood cell) และเกล็ดเลือด (platelet) และส่วนที่เป็นน้ำของเลือด (blood plasma) เซลล์เม็ดเลือดแบ่งได้เป็น 2 ชนิด คือ เซลล์เม็ดเลือดแดง (red blood cell) และเซลล์เม็ดเลือดขาว (white blood cell, leukocyte) เซลล์เม็ดเลือดแดงของคนไม่มีนิวเคลียส ส่วนเซลล์เม็ดเลือดแดงของปลา สัตว์สะเทินน้ำสะเทินบก สัตว์เลื้อยคลาน นก และสัตว์เลี้ยงลูกด้วยน้ำนมจะมีนิวเคลียส ให้ศึกษาเปรียบเทียบเซลล์เม็ดเลือดของคนและกบจากสไลด์ blood smear (รูปที่ 2.8)



รูปที่ 2.8 เลือด ภาพ A และ B แสดงเกล็ดเลือด (platelet) เซลล์เม็ดเลือดแดง (erythrocytes) และเซลล์เม็ดเลือดขาว (leukocytes) ได้แก่ neutrophil, eosinophil, basophil, lymphocyte และ monocyte ของคน ส่วนภาพ C และ D แสดงเซลล์เม็ดเลือดแดงและเซลล์เม็ดเลือดขาวของกบ



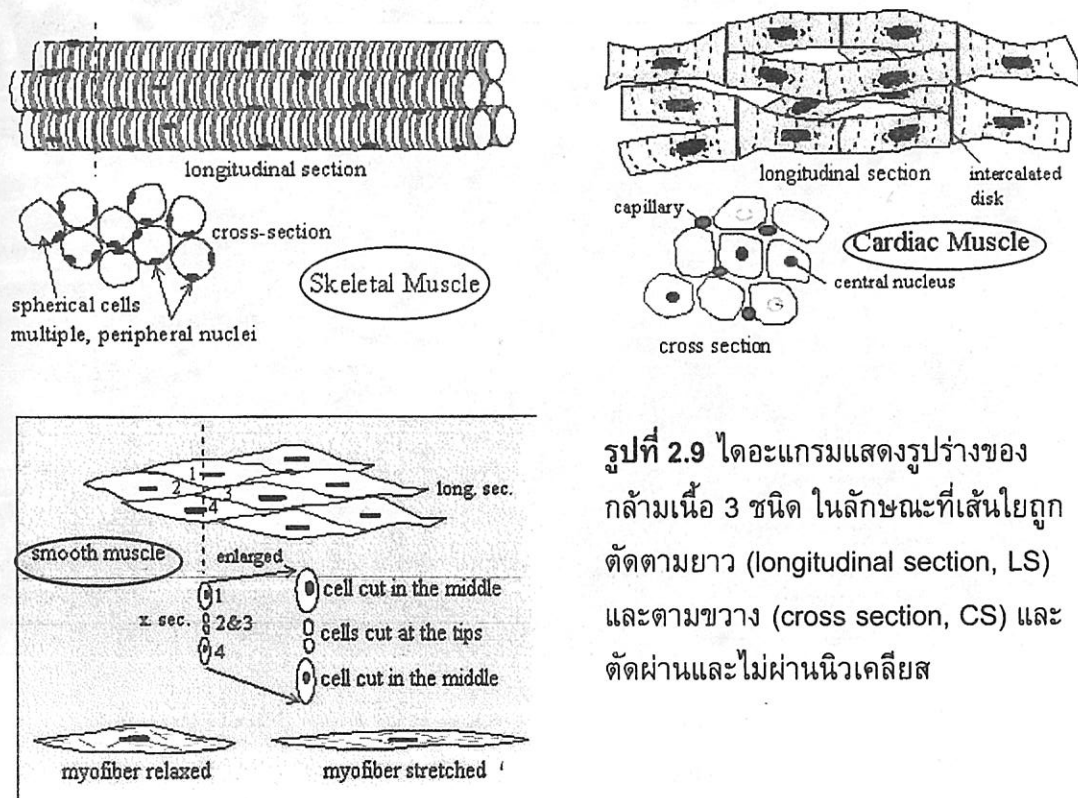
3. เนื้อเยื่อกล้ามเนื้อ

เนื้อเยื่อกล้ามเนื้อ มีหน้าที่รับผิดชอบเกี่ยวกับการเคลื่อนไหวของร่างกาย เซลล์กล้ามเนื้อเรียก muscle fiber กล้ามเนื้อแบ่งตามลักษณะและหน้าที่ได้เป็น 3 ชนิด ได้แก่

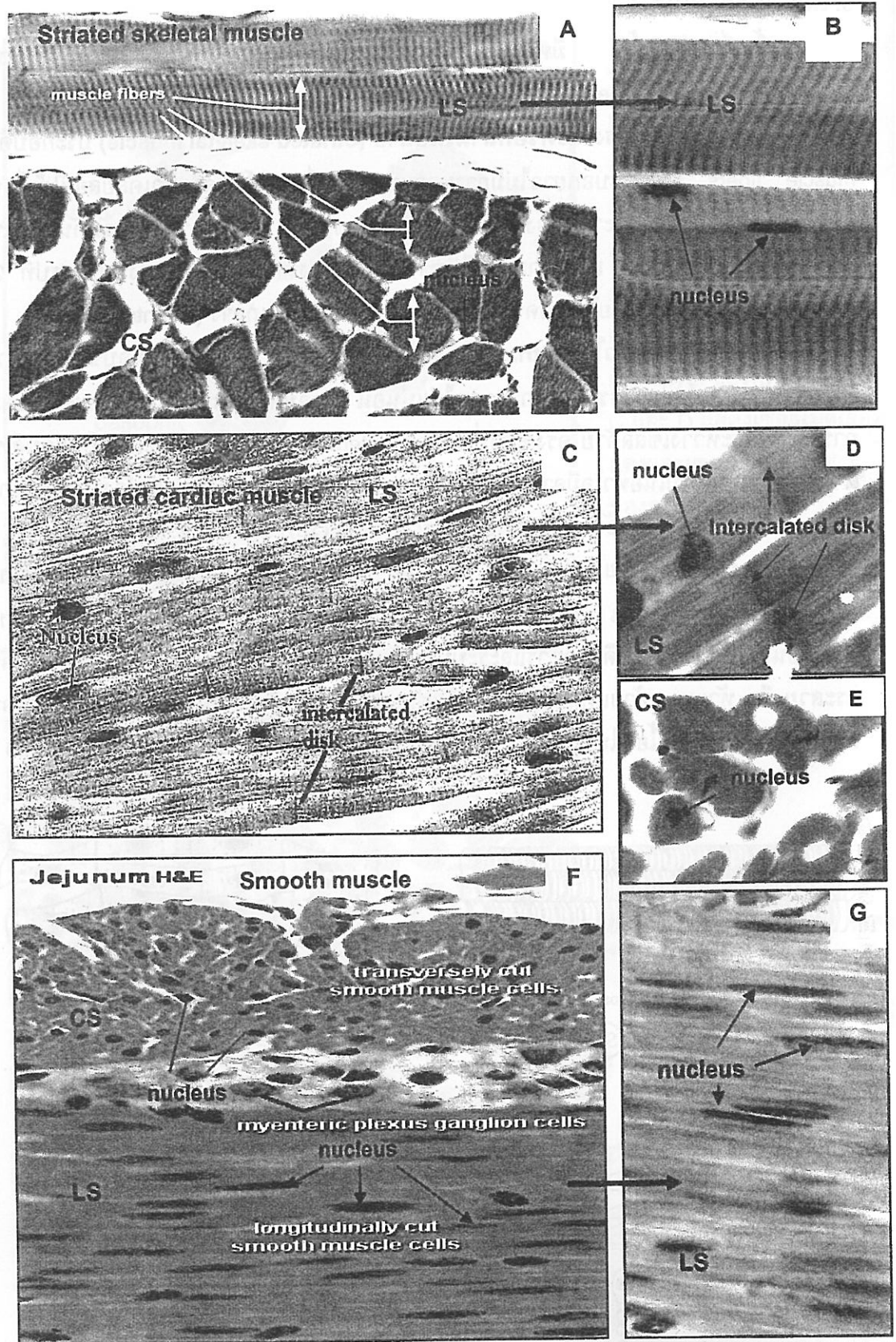
3.1 กล้ามเนื้อโครงร่างหรือกล้ามเนื้อลาย (Striated skeletal muscle) ประกอบด้วย muscle fibers ทรงกระบอกยาวไม่มีการแตกแขนง หนึ่งเซลล์มีหลายนิวเคลียสอยู่ใต้เยื่อหุ้ม เซลล์ muscle fibers จะวางเรียงขนานกันและมีแถบขาว-ดำ ตามแนวขวางสลับกัน ทำให้ดูเหมือนกับมีลายตามขวาง เป็นกล้ามเนื้อที่ประกอบเป็นโครงร่างของร่างกายทั้งหมด (รูปที่ 2.9 และ 2.10 A, B) ทำงานภายใต้การควบคุมของระบบประสาทส่วนกลาง (voluntary control)

3.2 กล้ามเนื้อหัวใจ (Striated cardiac muscle) เป็นส่วนประกอบของผนังหัวใจ ประกอบด้วยเซลล์รูปทรงกระบอกยาวขนาดไม่แน่นอน เซลล์มีการแตกแขนงทางด้านข้าง และมีการเชื่อมกันระหว่างเซลล์ด้วยโครงสร้างที่เรียกว่า Intercalated disc ซึ่งจะเห็นเป็นแถบสีเข้มตามแนวขวาง กล้ามเนื้อหัวใจมีลายเช่นกัน แต่ลายเล็กกว่าของกล้ามเนื้อลาย ทำงานภายใต้การควบคุมของระบบประสาทอัตโนมัติ (involuntary control) (รูปที่ 2.9 และ 2.10 C, D, E)

3.3 กล้ามเนื้อเรียบ (Smooth muscle) พบในผนังของหลอดเลือด ในบริเวณรอบๆ อวัยวะที่มีช่องกลวง เช่น กระเพาะปัสสาวะ และในชั้นรอบๆ ระบบทางเดินหายใจ ระบบไหลเวียนเลือด ระบบทางเดินอาหารและระบบสืบพันธุ์ ประกอบด้วย muscle fibers รูปร่างคล้ายกระสวย คือ หัวแหลมท้ายแหลม ขนาดเล็ก แต่ละ fiber มี 1 นิวเคลียสอยู่กลางเซลล์ ไม่มีลายตามขวาง เป็นกล้ามเนื้อที่ไม่อยู่ใต้อำนาจใจ (involuntary muscle) (รูปที่ 2.9 และ 2.10 F, G)



รูปที่ 2.9 ไดอะแกรมแสดงรูปร่างของกล้ามเนื้อ 3 ชนิด ในลักษณะที่เส้นใยถูกตัดตามยาว (longitudinal section, LS) และตามขวาง (cross section, CS) และตัดผ่านและไม่ผ่านนิวเคลียส



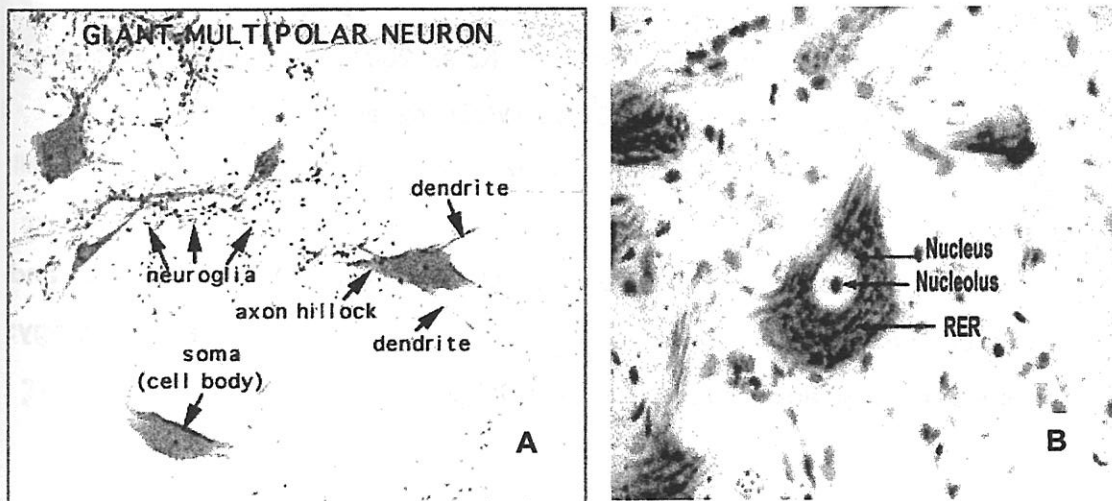
รูปที่ 2.10 เนื้อเยื่อกล้ามเนื้อ แสดงภาพตัดตามยาว (LS) และตามขวาง (CS) ของ skeletal muscle (A, B), striated cardiac muscle (C, D, E) และ smooth muscle (F, G)

4. เนื้อเยื่อประสาท

เนื้อเยื่อประสาทเป็นเนื้อเยื่อที่ทำหน้าที่ควบคุมการทำงานของอวัยวะต่างๆในร่างกาย ประกอบด้วยเซลล์ประสาทเรียกว่า nerve cell หรือ neuron (นิวรอน) และเซลล์เกลีย (neuroglia) กระจายแทรกอยู่ระหว่าง neurons และเส้นประสาท (nerve fibers)

Neuron ประกอบด้วย 3 ส่วนใหญ่ๆ ได้แก่ cell body (perikaryon หรือ soma), dendrite และ axon (รูปที่ 2.11)

1. **Cell body** เป็นที่อยู่ของนิวเคลียสและ organelles ต่างๆ รวมทั้ง Nissl bodies (กลุ่มของ RER) ซึ่งจะติดสีย้อมสีน้ำเงินเข้ม cell body ทำหน้าที่รับ nerve impulse จาก dendrites และส่งต่อไปยัง axon
2. **Dendrite** เป็นแขนงเซลล์ที่ยื่นออกจาก cell body มีจำนวนมาก เป็นแขนงสั้นๆ ทำหน้าที่รับ nerve impulse จากเซลล์ประสาทอื่นๆ ส่งต่อไปให้ cell body
3. **Axon** เป็นแขนงที่ยื่นออกจาก cell body เพียงแขนงเดียว มีความยาวมากกว่า dendrite มักถูกเรียกว่า **nerve fiber** (เส้นประสาท) ทำหน้าที่รับ nerve impulse จาก cell body ส่งต่อไปยังอวัยวะอื่นๆ ส่วนปลายของแต่ละ axon จะไปหยุดที่กล้ามเนื้อหรืออวัยวะหรือต่อม ตรงบริเวณที่เชื่อมต่อกันนั้นเรียกว่า **synapse** แต่ละ neuron มีเพียง 1 axon เท่านั้น ส่วนของ axon แยกออกจาก cell body ที่ยกตัวเป็นรูปกรวยที่เรียกว่า axon hillock บริเวณนี้ไม่มี Nissl bodies จึงจะเห็นเป็นรูปลำมเหลียมสีขาว แต่ค่อนข้างเห็นได้ยาก



รูปที่ 2.11 เนื้อเยื่อประสาท แสดง neuroglia (A) และ ส่วนประกอบต่างๆของ neuron (A, B)

ที่มาของภาพประกอบ

รูปที่ 2.1; 2.2 B, C, D, F; 2.3 C, D, F, G; 2.4 B, C; 2.5 A, D, E; 2.8 A; 2.9; 2.10 D, E

http://www.mhhe.com/biosci/ap/histology_mh/simpleep.html

รูปที่ 2.2 E; 2.5 B, F; 2.11 B

http://missinglink.ucsf.edu/lm/IDS_101_histo_resource/images/27_copy.jpg

รูปที่ 2.1, 2.2 A; 2.3 B, E; 2.6 B, D, E; 2.10 F

<http://www.lab.anhb.uwa.edu.au/mb140>

รูปที่ 2.3 A

<http://erl.pathology.iupui.edu/HISTO/GENER59.HTM>

รูปที่ 2.4 A; 2.5 C; 2.6 C; 2.7 A, B; 2.11 A

http://www.mc.maricopa.edu/~minckley/anatomy/epithelial_tissue.html

รูปที่ 2.6 A

<http://www.technion.ac.il/~mdcourse/274203/lect2.html>

รูปที่ 2.10 A, B, G

<http://www.siumed.edu/~dking2/ssb/muscle.htm>

รูปที่ 2.10 C

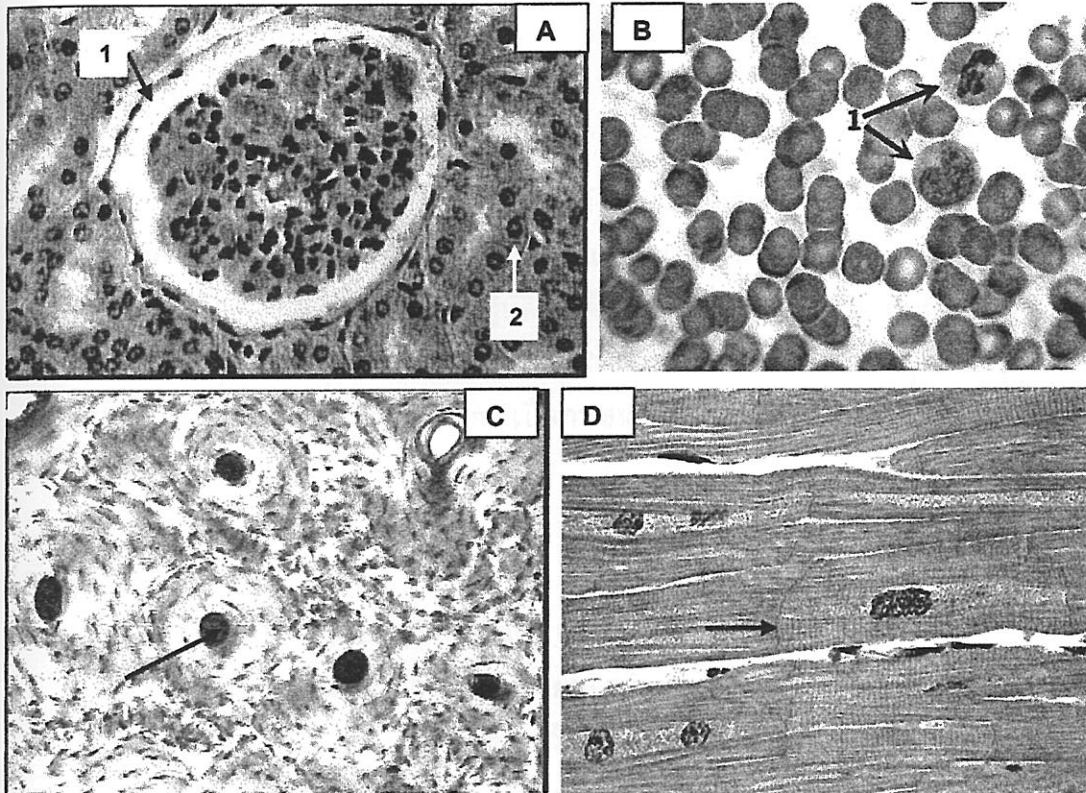
http://cellbio.utmb.edu/microanatomy/muscle/Question_8mus.htm

เอกสารอ้างอิง

1. Hickman, C.P., F.M. Hickman and L.B. Kats. 2001. **Laboratory Studies in Integrated Principles of Zoology**. 10th ed. WCB/McGraw-Hill: Boston.
2. Lytle, L.F. 2000. **General Zoology Laboratory Guide**. 13th ed. McGraw-Hill: Boston.
3. Perry, J.W., D. Morton and J.B. Perry. 2002. **Laboratory Manual for Starr and Taggart's Biology: The Unity and Diversity of Life and Starr's Biology: Concepts and Applications**. Brooks/Cole, California.

แบบฝึกหัดปฏิบัติการที่ 2

ชื่อ _____ รหัส _____ กลุ่มที่ _____ ห้อง _____



- รูป A 1. บอกชื่อเนื้อเยื่อที่ลูกศร 1 ชื่อ.....
 2. เนื้อเยื่อที่ลูกศร 1 ชี้พบได้ที่ใดบ้าง.....
 3. บอกชื่อเนื้อเยื่อที่ลูกศร 2 ชื่อ.....
- รูป B 1. บอกชื่อเซลล์หมายเลข 1 ที่ลูกศรชี้
 เซลล์บน.....เซลล์ล่าง.....
 2. เนื้อเยื่อในรูป B เป็นเนื้อเยื่อชนิดใด.....
 3. เนื้อเยื่อในรูป B พบในสัตว์ชนิดใด.....
- รูป C 1. บอกชื่อเนื้อเยื่อในรูป.....
 2. บอกชื่อช่องที่ลูกศรชี้.....
- รูป D 1. บอกชื่อโครงสร้างที่ลูกศรชี้.....
 2. บอกชื่อเนื้อเยื่อในรูป.....

ปฏิบัติการที่ 3

กายวิภาคศาสตร์ของกบ (Anatomy of Frog)

ผศ.ดร. พาณี วรณนธิกุล

สัตว์มีกระดูกสันหลังทุกชนิดไม่ว่าจะเป็นฉลาม ปลา กบ งู นก หรือสัตว์เลี้ยงลูกด้วยนมมีลักษณะพื้นฐานคล้ายคลึงกันและร่วมกันอยู่หลายอย่าง การศึกษากายวิภาคศาสตร์ การผ่าตัดดูส่วนประกอบและหน้าที่ของอวัยวะต่างๆ ที่ทำงานร่วมกันเป็นระบบ จะทำให้เข้าใจถึงความเป็นมาและสายสัมพันธ์ของสัตว์ที่ใกล้เคียงกันได้ดี

กบเป็นตัวแทนของสัตว์มีกระดูกสันหลังที่มีโครงสร้างพื้นฐานและกายวิภาคศาสตร์คล้ายกับสัตว์มีกระดูกสันหลังชั้นสูง เช่น แมว และคน ดังนั้น จึงถูกนำมาศึกษาในห้องปฏิบัติการทั่วไป กบที่ใช้ในห้องปฏิบัติการคือกบนา ซึ่งมี 2 ชนิดคือ กบนา *Rana tigerina* Daudin เป็นกบขนาดกลางค่อนข้างใหญ่ ผิวมีสีน้ำตาลปนเขียว ขาหน้าสั้นอยู่ระหว่างไหล่กับตา และกบนา *Rana rugulosa* Wiegmann เป็นกบขนาดกลาง ผิวสีน้ำตาลปนดำ ขาหน้าและขาหลังมีความยาวปานกลาง

วัตถุประสงค์

เมื่อนักศึกษาได้ผ่านปฏิบัติการนี้แล้ว ควรจะมีความสามารถดังนี้ :

1. บอกชื่อและตำแหน่งของอวัยวะภายนอกร่างกายของกบได้
2. บอกชื่อ หน้าที่ และตำแหน่งของอวัยวะภายในต่างๆ ของกบได้
3. บอกความสัมพันธ์ระหว่างอวัยวะต่างๆ ได้

อุปกรณ์

1. กบขนาดใหญ่ที่ยังมีชีวิต หรือกบแช่แข็ง หรือกบดองฟอร์มาลิน 10%
2. เครื่องมือผ่าตัด ได้แก่ กรรไกร มีด ปากคีบ เข็มเขี่ย ถาดผ่าตัด และเข็มหมุด

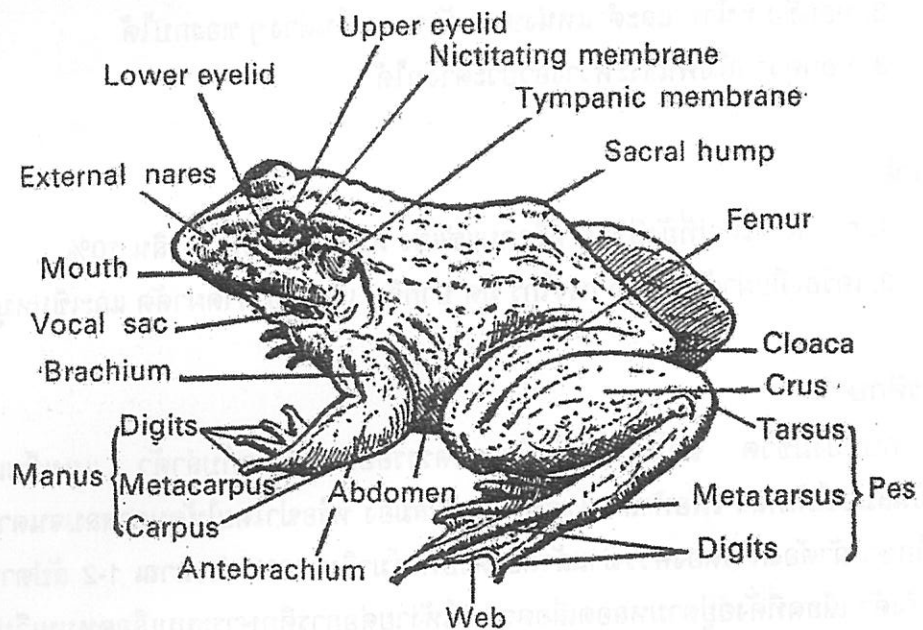
วิธีการศึกษา

กบที่ยังมีชีวิต ฆ่าโดยใช้เข็มเขี่ยแทงตรงรอยต่อของคอกับลำตัว แฉกเข็มเขี่ยเข้าไปคว้านมันสมองให้เหลว เพื่อทำลายไขสันหลังและสมอง หรือฆ่าโดยให้ดมยาสลบจนตาย แล้วจึงนำไปศึกษา ถ้าต้องการดองควรฆ่าแล้วดองด้วยฟอร์มาลิน 10% ประมาณ 1-2 สัปดาห์ เพื่อให้เลือดแข็งตัว เลือดที่ค้างอยู่ตามหลอดเลือดจะทำให้ง่ายต่อการศึกษาระบบเลือดหมุนเวียน

กิจกรรมที่ 1 : ศึกษาส่วนต่างๆ ภายนอกร่างกาย (External Features) (รูปที่ 3.1)

กบมีผิวหนังที่อ่อนนุ่ม เรียบ และชุ่มชื้น ส่วนหัวมีปาก (mouth) กว้าง มี รูจมูก (nostrils หรือ external nares) ขนาดเล็ก มีตา (eyes) กลมใหญ่ ข้างหลังตาแต่ละข้างเป็น หู (eardrum หรือ tympanic membrane) ลักษณะเป็นแผ่นกลม ทำหน้าที่รับคลื่นเสียงจากสิ่งแวดล้อมรอบตัว ตาแต่ละข้างมีหนังตาบน (upper eyelid) หนา และเคลื่อนไหวหรือกระพริบแทบไม่ได้ ส่วนหนังตาล่าง (lower eyelid) เป็นหนังที่ติดต่อกับเยื่อบางๆ ซึ่งกระพริบได้ดี เยื่อบางใส่นี้ เรียกว่า หนังตาที่ 3 หรือ นิคติเตดิงเมมเบรน (nictitating membrane) เยื่อนี้จะเคลื่อนมาคลุมลูกตา เพื่อช่วยรักษาความชื้นและป้องกันอันตราย ส่วนท้ายสุดของร่างกายเป็น ก้น (vent) หรือ ช่องเปิดทวารร่วม (cloaca opening) ซึ่งเป็นทางออกของกากอาหาร น้ำ ปัสสาวะ และไข่ (eggs) หรืออสุจิ (sperms) ส่วนกลางร่างกายมีส่วนโหนก ที่เรียกว่า sacral hump

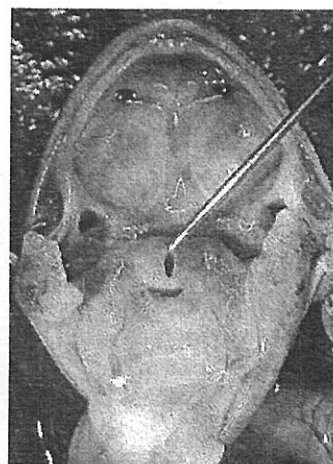
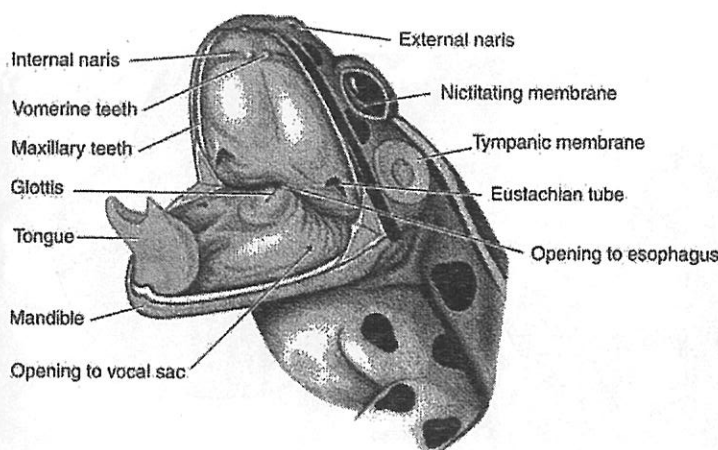
ขาหน้าหรือแขน (front leg หรือ arm) ของกบสั้น ประกอบด้วย โคนแขน (brachium) ติดกับลำตัว ปลายแขน (antebrachium) และมือ (manus) ซึ่งแบ่งออกเป็น ข้อมือ (carpus) ฝ่ามือ (metacarpus) และนิ้วมือ (digits) นิ้วมือมี 4 นิ้ว นิ้วหัวแม่มือ (pollex) ลักษณะเป็นตุ่มเล็กๆ ขาหลัง (hind leg) ประกอบด้วย โคนขา (femur หรือ thigh) ติดกับลำตัว ปลายขา (crus) และเท้า (pes) ซึ่งแบ่งออกเป็น ข้อเท้า (tarsus) ฝ่าเท้า (metatarsus) และนิ้วเท้า (digits) 5 นิ้ว นิ้วหัวแม่มือเท้า (hallux) สั้นกว่านิ้วอื่นๆ ส่วนนิ้วหาง หรือนิ้วที่ 4 ยาวที่สุด ระหว่างนิ้วเท้าจะมีแผ่นหนังบาง ๆ (web) ซึ่งอยู่ช่วยในการว่ายน้ำ



รูปที่ 3.1 ส่วนต่างๆ ภายนอกของกบ (คลุ้ม วัชโรบล, 2518)

กิจกรรมที่ 2 : ศึกษาส่วนต่างๆ ในปาก (รูปที่ 3.2)

ใช้กรรไกรตัดมุมปากกบและจับปากกบให้อ้าออกกว้างจนแลเห็นลำคอ ที่ขอบขากรรไกรบนมีฟันซี่เล็กๆคล้ายซี่เลื่อยเรียกว่า **maxillary teeth** (ฟันบน) ที่เพดานปากมีฟัน **vomerine teeth** (ฟันเพดาน) 2 แถว มีรูจมูกใน (**internal nares**) 2 รูข้าง vomerine teeth ถัดเข้าไปเป็นบริเวณรองรับลูกตา 2 ข้าง เรียกว่า **prominence of eyeball** ด้านในสุดของปากสองข้างมีรูเปิดของ **Eustachian tube** ซึ่งเป็นท่อติดต่อระหว่างหูส่วนกลางกับคอหอย (**pharynx**) ที่ขากรรไกรล่างตรงคางมีโคนลิ้นยึดติดอยู่ ส่วนปลายลิ้นอยู่ข้างในปาก ถัดจากลิ้นเข้าไปมีช่องอยู่ในแนวตั้งเรียกว่าช่องลม (**glottis**) ซึ่งเปิดสู่หลอดคอ (**trachea**) ต่อจากช่องลมมีช่องที่เป็นทางเปิดเข้าสู่หลอดอาหาร (**esophagus**) เรียกว่า **gullet** ในกบตัวผู้ในฤดูสืบพันธุ์จะพบช่องเปิดของ ถุงปาก (**vocal sac**) อยู่สองข้างปากถัดคางเข้าไป ถุงปากมีลักษณะเป็นถุงสีดำ ทำหน้าที่บรรจุมวลที่ทำให้เกิดเสียงใช้ร้องเรียกกบตัวเมีย

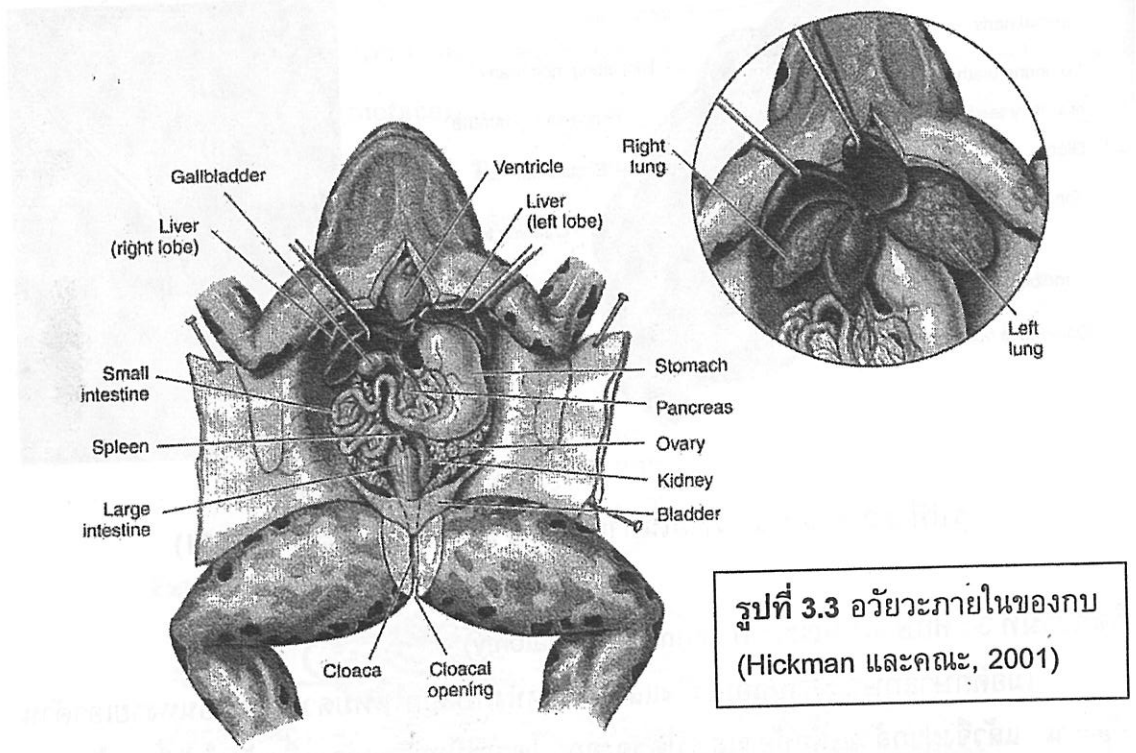


รูปที่ 3.2 ส่วนต่างๆ ภายในปากของกบ (Hickman และคณะ, 2001)

กิจกรรมที่ 3 : ศึกษาลักษณะภายใน (Internal Anatomy)

เมื่อศึกษาลักษณะภายนอกเสร็จแล้ว ลอกหนังกบออกให้หมดวางกบนอนหงายเอาด้านท้องขึ้น แล้วจึงผ่ากล้ามเนื้อท้องและเปิดช่องอก โดยใช้มีดกรีดกล้ามเนื้อท้องให้เยื้องเส้นขาว (**linea alba**) ไปข้างใดข้างหนึ่งเพื่อเฉียงไม่ให้ถูกหลอดเลือดดำเส้นใหญ่เส้นหนึ่งที่อยู่ใต้เส้นขาว หลอดเลือดนี้คือหลอดเลือดดำหน้าท้อง (**ventral abdominal vein**) ซึ่งนำเลือดจากท้องไปยังตับ จากนั้นใช้กรรไกรสอดเข้าไปและยกปลายกรรไกรให้สูงขึ้น แล้วตัดกล้ามเนื้อท้องให้ขนานกับเส้นขาวหน้าท้องไปเรื่อยๆจนถึงกระดูกสันหลัง (**xiphoid cartilage**) และตัดเลยไปจนถึงกระดูกอก ใช้เข็มเขี่ยเลาะหลอดเลือดดำหน้าท้องให้หลุดออกจากกล้ามเนื้อท้อง ได้กระดูกสันหลังจะเห็นหลอดเลือดดำหน้าท้องปักลงสู่ตับ แล้วใช้กรรไกรตัดผ่านกระดูกอกไปจนถึงคอ เปิดช่องอกโดยแยกกระดูกอกที่ตัดแล้วออกจากกัน อย่าแยกออกจากกันแรง เพราะจะทำให้หลอดเลือดดำสับคลาเวียน (**subclavian vein**) ตรงซอกโคนแขนขาด

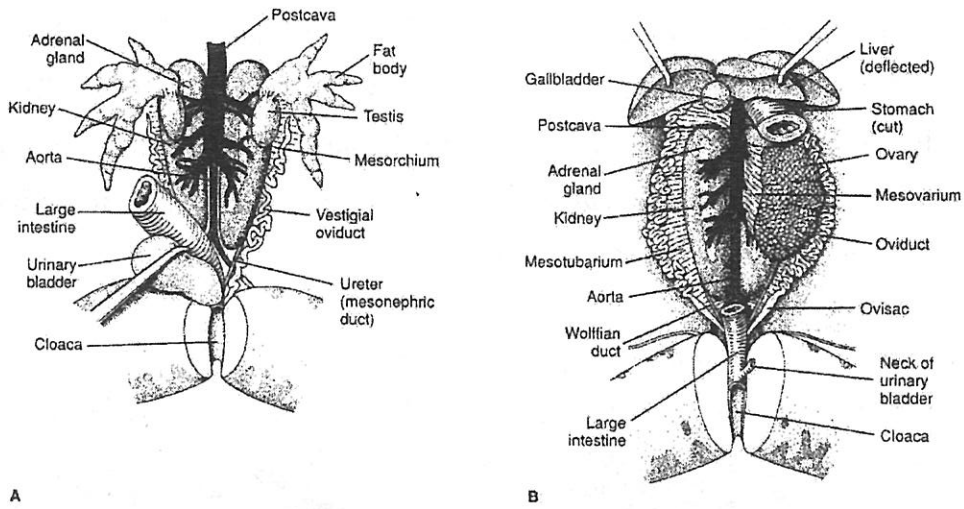
อวัยวะภายในที่อยู่ในช่องท้องและช่องอก (รูปที่ 3.3, 3.4 และ 3.5) ได้แก่ หัวใจ อยู่ภายในเยื่อหุ้มหัวใจ (pericardium) ตับ (liver) มี 3 พู ซีกขวา 1 พู ซีกซ้าย 2 พู ได้ตับซีกขวามี ถุงน้ำดี (gall bladder) เป็นถุงกลมสีเขียวเข้ม ปอด (lung) เป็นถุงหยุ่นๆ อยู่สองข้างหัวใจ กระเพาะอาหาร (stomach) เป็นเนื้อแข็งๆ สีขาว รูปร่างคล้ายตัว "J" ส่วนปลายโค้งของตัว "J" เป็นส่วนที่กระเพาะต่อกับลำไส้เล็กตอนต้น คือ ดูโอเดนม (duodenum) และเป็นบริเวณที่มีตับอ่อน (pancreas) ติดอยู่มีสีขาวย่นข้างเหลือง ต่อจากดูโอเดนม คืออิลเลียม (ileum) ซึ่งเป็นลำไส้เล็กตอนปลาย ลำไส้เล็กขดไปขดมา และมีเยื่อแขวนลำไส้ (mesentery) ยึดไว้ บนเยื่อแขวนลำไส้มี ม้าม (spleen) เป็นเม็ดกลมสีเลือดหมู ติดอยู่ ต่อจากลำไส้เล็กจะเป็นลำไส้ใหญ่ (large intestine) หรือไส้ตรง (rectum) ซึ่งจะเปิดเข้าสู่ ทวารร่วม (cloaca) อวัยวะที่เป็นถุงใสๆ คลุมอยู่บนลำไส้ใหญ่ คือ กระเพาะปัสสาวะ (urinary bladder) ถ้าไม่มีน้ำปัสสาวะขังอยู่จะมีลักษณะเป็นถุงย่นแบนบาง



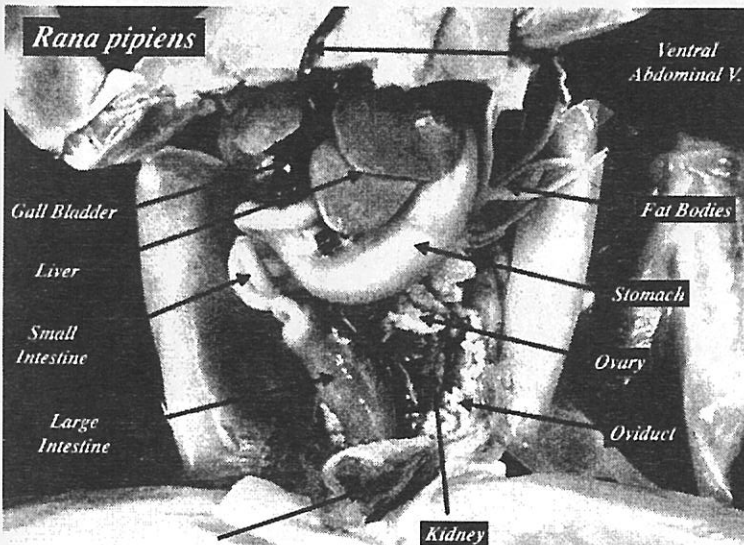
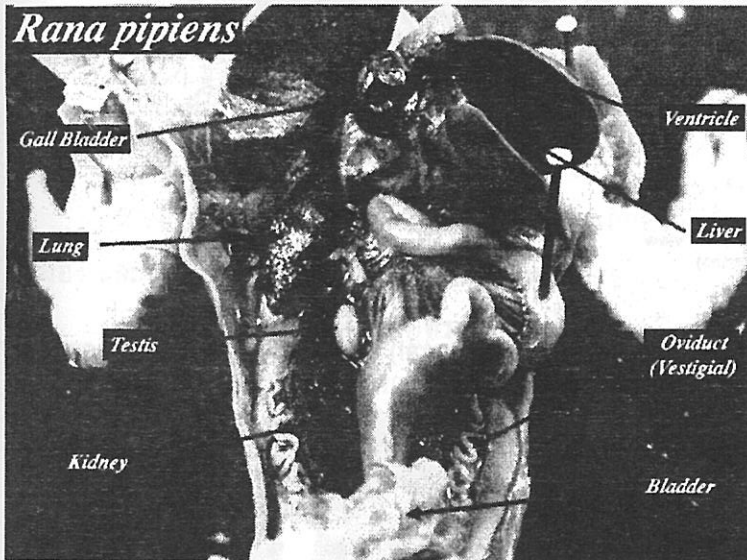
รูปที่ 3.3 อวัยวะภายในของกบ (Hickman และคณะ, 2001)

ไต (kidney) ติดอยู่กับกระดูกสันหลังด้านหลังขาและขวา รูปร่างแบนยาวสีแดงคล้ำ ต่ ด้านหน้าไตมี กลีบมัน (fat bodies) เป็นกลีบสีเหลืองคล้ายน้ำมันติดอยู่ ในกบตัวผู้มี อัณฑะ (testis) รูปไข่สีเหลืองติดอยู่กับไตใกล้กับกลีบมัน ในกบตัวเมียมี รังไข่ (ovary) เป็นเยื่อบางๆ เป็นริ้วๆ (ถ้าเป็นฤดูผสมพันธุ์ จะเห็นไข่เม็ดสีดำเล็กๆ อยู่ภายในรังไข่อัดแน่นเต็มช่องท้อง) และมีท่อหน้าไข่ (oviduct) ลักษณะคล้ายเส้นด้ายสีขาวทอดไปตามด้านข้างของไตทั้งสองข้าง ในฤดูผสมพันธุ์ท่อที่มีขนาดใหญ่คล้ายเส้นบะหมี่ ปลายด้านบนของท่อหน้าไข่เปิดใกล้กับขั้วปอด ปลายด้านท้ายเปิดเข้าสู่ทวารร่วม

เข้า
ใน
ว "จ"
ค
ก
เ
ด
:เป
ว



รูปที่ 3.4 ระบบขับถ่ายและระบบสืบพันธุ์กบตัวผู้ (A) และกบตัวเมีย (B) (Hickman และคณะ, 1997)



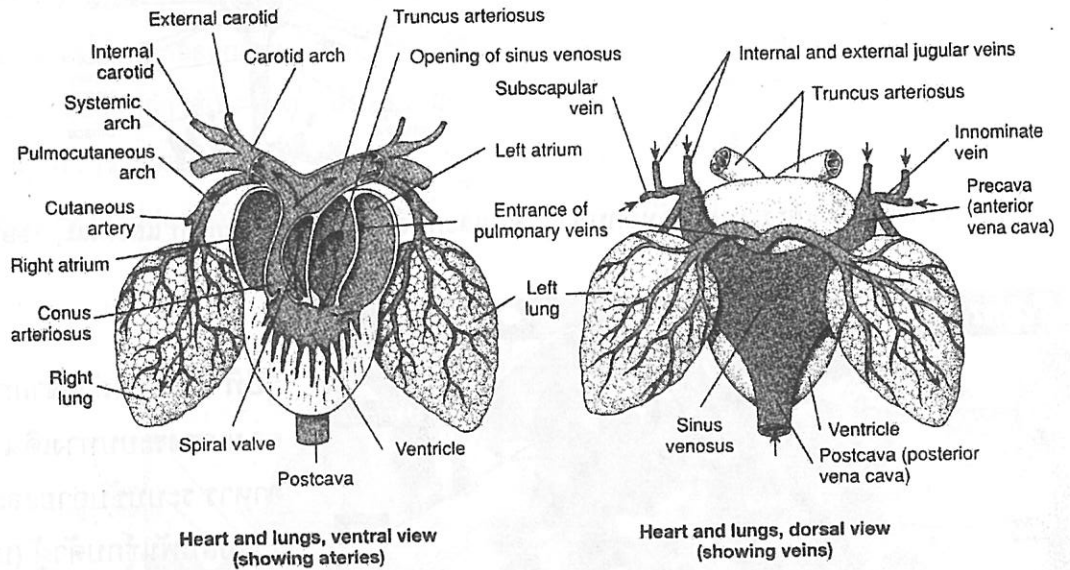
รูปที่ 3.5 ภาพถ่ายจากกบ
ดองแสดงระบบทางเดิน
อาหาร ระบบขับถ่ายและ
ระบบสืบพันธุ์กบตัวผู้ (บน)
และกบตัวเมีย (ล่าง) (ที่มา:
http://www.umanitoba.ca/faculties/science/biological_sciences/lab17/biolab17_1.html)

กร
ท
ง
ใ
เล
ด
ก
ย

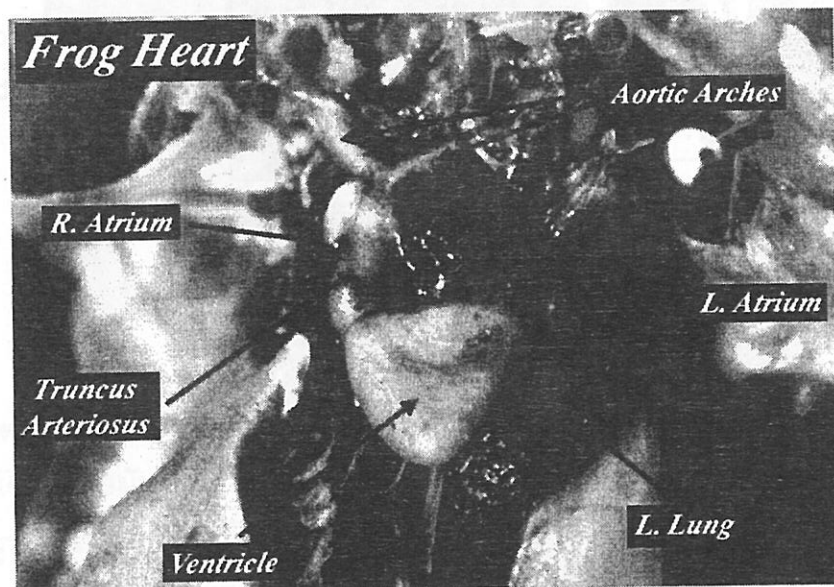
ร
ก

กิจกรรมที่ 4: ศึกษาระบบหมุนเวียนโลหิต (Circulatory System)

4.1 หัวใจ ใช้กรรไกรตัดเยื่อหุ้มหัวใจออก ศึกษาส่วนต่างๆ ของหัวใจบ ซึ่งแบ่ง 4 ส่วน (รูปที่ 3.6) ได้แก่ **sinus venosus** อยู่ด้านบนของหัวใจ เป็นรูปสามเหลี่ยม (ต้องพลิกหัวใจขึ้น) **auricle** หรือ **atrium** (หัวใจห้องบน) 2 ห้อง **ventricle** (หัวใจห้องล่าง) 1 ห้อง และ **truncus arteriosus** หรือ **conus arteriosus** ต่อจาก conus arteriosus จะมีเส้นเลือดแยกออกเป็น **aortic arch** ซ้ายและขวา (รูปที่ 3.6 และ 3.7)



รูปที่ 3.6 หัวใจกบ ด้านท้อง (ventral) และด้านหลัง (dorsal) (Hickman และคณะ, 1997)



รูปที่ 3.7 ภาพถ่ายจากกล้องแสดงส่วนต่างๆของหัวใจกบด้านท้อง (ventral), หลอดเลือดและ truncus arteriosus (conus arteriosus) และ aortic arch 2 กิ่ง ซ้ายและขวา (ที่มา: http://www.umanitoba.ca/faculties/science/biological_sciences/lab17/biolab17_1.html)

4.2 ระบบหลอดเลือดดำ (venous system) (รูปที่ 3.8, 3.9 และ 3.10)

เป็นระบบที่นำเลือดที่ถูกใช้แล้ว (deoxygenated blood) กลับเข้าหัวใจ ยกเว้นหลอดเลือดที่นำเลือดจากปอด คือ **pulmonary vein** ที่นำเลือดที่ฟอกแล้ว (oxygenated blood) เข้าหัวใจ หลอดเลือดที่นำเลือดเข้าหัวใจเรียกว่า **vein** เนื่องจากหลอดเลือดดำมีผนังบางกว่าหลอดเลือดแดง จึงควรศึกษาระบบหลอดเลือดดำก่อน เพราะถ้าศึกษาที่หลังหลอดเลือดอาจจะขาดไปก่อนแล้ว

เริ่มที่ **sinus venosus** ซึ่งเป็นแอ่งรับเลือดเข้าหัวใจโดยรับมาจากหลอดเลือดดำ 3 เส้นใหญ่ได้แก่ หลอดเลือดดำ 2 เส้น จากส่วนบนของร่างกาย คือ **anterior vena cava** (superior vena cava) ซ้ายและขวา อยู่ที่มุมบนสองข้างของหัวใจ จากส่วนล่าง คือ **posterior vena cava** (inferior vena cava) 1 เส้น รับเลือดมาจากตับและไต

หลอดเลือดดำส่วนบน (รูปที่ 3.8 และ 3.10)

จาก **anterior vena cava** ข้างใดข้างหนึ่ง ให้ตามหลอดเลือดกิ่งต่างๆ ไปจะพบว่า **anterior vena cava** เกิดจากหลอดเลือดดำ 3 เส้น มารวมกัน คือ

1. **External jugular vein** อยู่ทางด้านหัว รับเลือดมาจากเส้นผ่านทาง **lingual vein** และจากขากรรไกรล่าง ผ่านทาง **mandibular vein**
2. **Innominate vein** อยู่ตรงกลาง รับเลือดจาก **internal jugular vein** จากหัวและสมอง และจาก **subscapular vein** จากหัวไหล่และต้นแขน
3. **Subclavian vein** อยู่ตรงหน้าอกใกล้รักแร้ เป็นเส้นเลือดที่พาดอยู่ ระหว่างหน้าอกกับใต้แขน มักจะขาดเมื่อแยกกระดูกอกและกล้ามเนื้อออกจากกัน รับเลือดจากแขนทาง **brachial vein** จากกล้ามเนื้อตอนหลังและซี่ข้างและจากผิวหนังทาง **musculo-cutaneous vein**

หลอดเลือดดำส่วนล่าง (รูปที่ 3.9 และ 3.10)

Posterior vena cava เป็นหลอดเลือดดำใหญ่เพียงเส้นเดียวที่รับเลือดใช้แล้ว จากส่วนล่างของร่างกายทั้งหมดเข้าสู่หัวใจ หลอดเลือดกิ่งต่างๆ ที่นำเลือดมายัง **posterior vena cava** มีดังนี้ (เริ่มจากโคนขาผ่านไตและตับมายังหัวใจ)

1. **Sciatic vein** เป็นหลอดเลือดทางเบื้องหลังโคนขาด้านใน และเลยต่อไปยังด้านหลังของโคนขา ไปพบกับกิ่งของ **femoral vein**
2. **Femoral vein** อยู่ทางเบื้องหลังโคนขาด้านนอก จะแยกออกเป็น 2 กิ่ง คือ กิ่งที่ไปพบกับ **sciatic vein** แล้วรวมกันเป็น **Renal portal vein** และกิ่งที่แยกไปยังท้องน้อย เรียกว่า **Pelvic vein**
3. **Ventral abdominal vein** เป็นหลอดเลือดดำหน้าท้อง เกิดจาก **pelvic vein** ซ้ายและขวามาพบกันตรงท้องน้อย นำเลือดจากท้องไปเปิดสู่ตับ
4. **Renal portal vein** อยู่ทางด้านข้างไต รับเลือดจาก **sciatic vein** และ **femoral vein** ส่งเข้าที่ไต

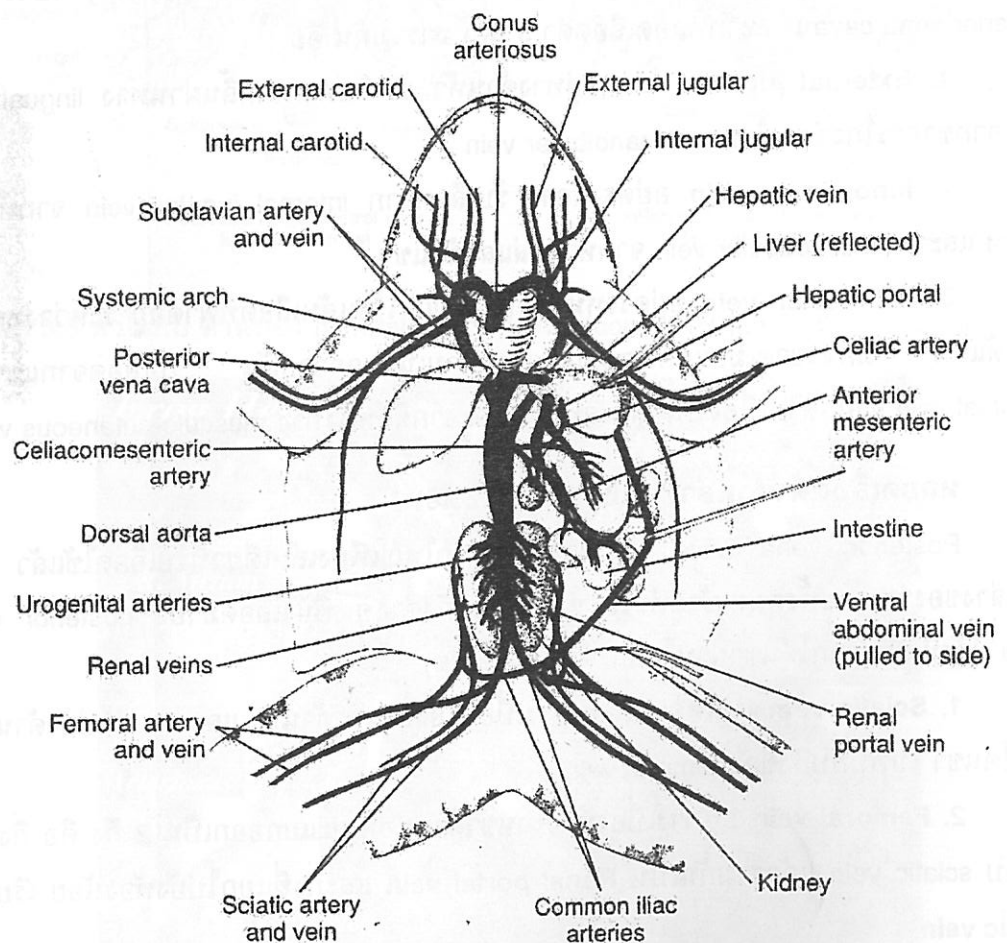
5. **Renal vein** เป็นหลอดเลือดขนาดเล็กหลายเส้น รับเลือดออกจากไตตรงกลางร่างกาย renal vein ซ้ายและขวาพบกัน กลายเป็น posterior vena cava

ในขณะที่ posterior vena cava ผ่านไตทั้งสองข้าง นอกจากจะรับเลือดจากไตทาง renal vein แล้ว ยังรับเลือดจากอวัยวะทาง **Spermatic vein** หรือ จากรังไข่ทาง **Ovarian vein** และจากลิบมันทาง **Adipose vein** ด้วย.

6. **Hepatic portal vein** รับเลือดที่มีอาหารต่างๆ จากลำไส้และกระเพาะอาหาร นำเข้าสู่ตับ (รูปที่ 3.8)

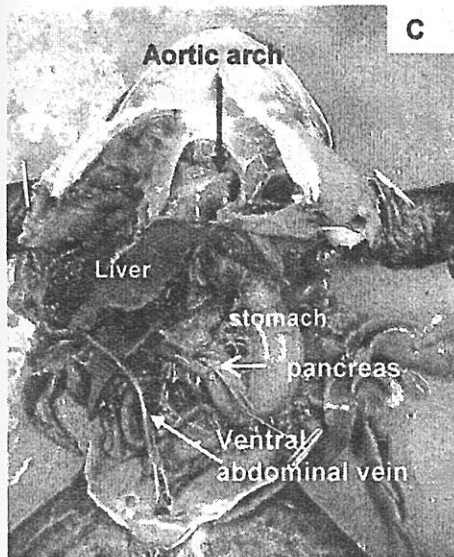
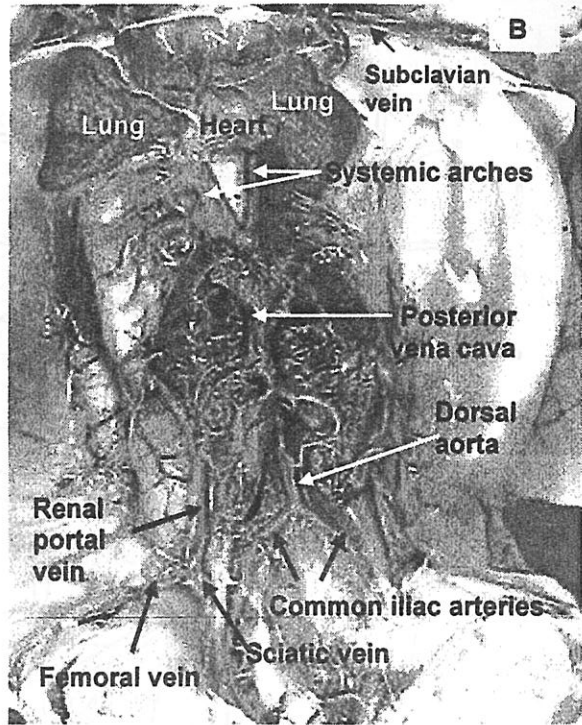
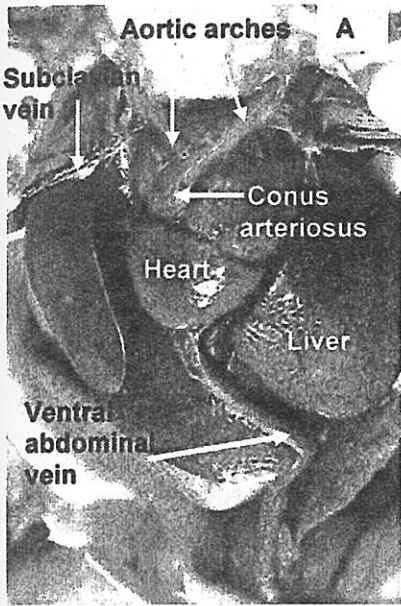
7. **Hepatic vein** เป็นหลอดเลือดเส้นสั้นๆ ออกจากตับซีกซ้ายและขวา รับเลือดจากตับมาเข้า posterior vena cava และจะถูกส่งต่อเข้าหัวใจทาง sinus venosus

สำหรับ **Pulmonary vein** ที่รับเลือดที่ฟอกแล้วจากปอดมายังหัวใจห้องบนซีกซ้าย (left auricle) นั้น หาได้โดยพลิกหัวใจขึ้น ใช้กรรไกรเล็มเยื่อหุ้มข้อปอดข้างใดข้างหนึ่งออก จะพบหลอดเลือดดำเส้นนี้

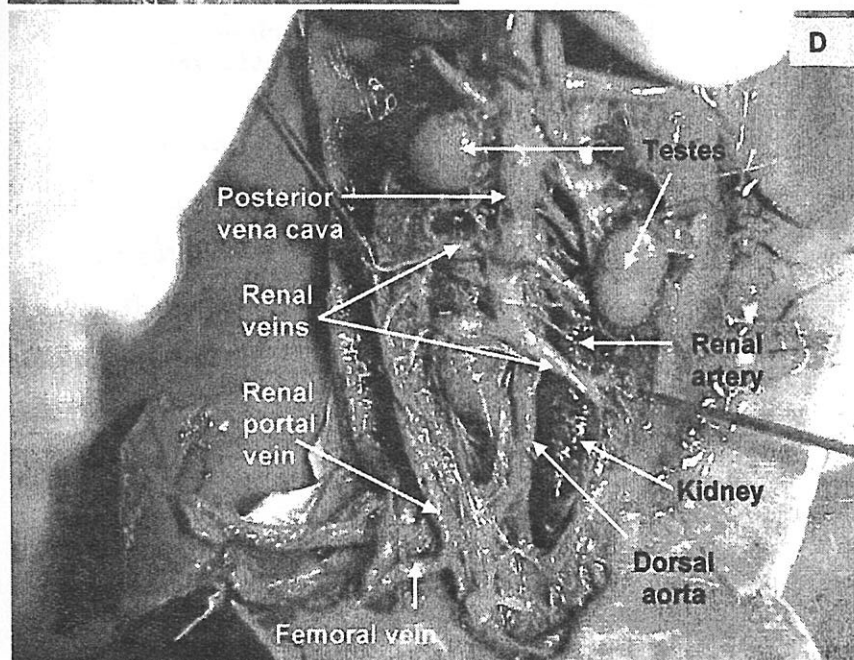


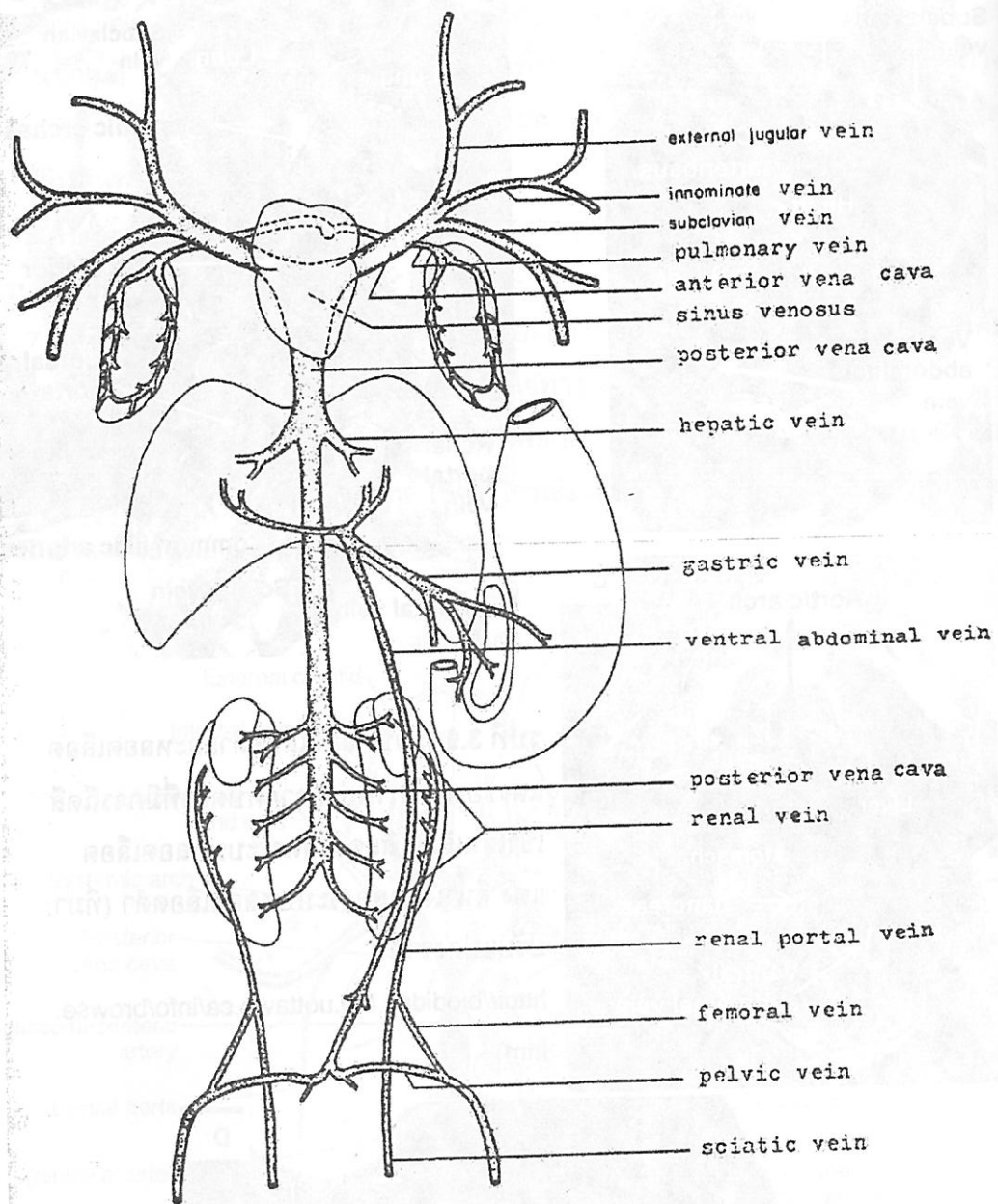
รูปที่ 3.8 ระบบหลอดเลือดดำและหลอดเลือดแดงของกบ (Hickman และคณะ, 1997)

กลาง
ทาง
ein
เข้า
เติบโต
ย้าย
จะ



รูปที่ 3.9 ระบบหลอดเลือดดำและหลอดเลือดแดงของกบ ภาพถ่ายจากกบดองที่มีการฉีดสีเข้าเส้นเลือด สีแดงแสดงระบบหลอดเลือดแดง สีน้ำเงินแสดงระบบหลอดเลือดดำ (ที่มา: ปรับแปลงจาก <http://biodidac.bio.uottawa.ca/info/browse.htm>)





รูปที่ 3.10 ระบบหลอดเลือดดำของกบ (Bloom and Krekeler, 1963)

3. ระบบหลอดเลือดแดง (Arterial System) (รูปที่ 3.8, 3.11 และ 3.12)

เป็นระบบที่นำเลือดออกจากหัวใจไปยังอวัยวะส่วนต่างๆ หลอดเลือดที่นำเลือดออกจากหัวใจ เรียกว่า **artery** หลอดเลือดแดงมีผนังหนากว่าหลอดเลือดดำ

หลอดเลือดแดงใหญ่ที่นำเลือดออกจาก ventricle ของหัวใจ คือ **conus arteriosus** ซึ่งจะแตกแขนงออกเป็น 2 กิ่ง ซ้ายและขวา แต่ละกิ่งเรียกว่า **Aortic arch** (รูปที่ 3.12) ทั้ง conus arteriosus และ aortic arch 2 เส้น กดทับ auricle อยู่ทำให้ auricle มีรูปร่างเป็น 3 พู aortic arch แต่ละกิ่ง แยกเป็น 3 กิ่งย่อย นำเลือดไปยังส่วนบนและส่วนล่างของร่างกาย ดังนี้

หลอดเลือดแดงส่วนบน (รูปที่ 3.11 และ 3.12)

1. **Carotid arch** เป็นหลอดเลือดกิ่งบนสุดของ aortic arch มี carotid gland เป็นกระเปาะเล็กๆ ติดอยู่ นำเลือดไปเลี้ยงส่วนหัวและสมอง

2. **Systemic arch** เป็นกิ่งที่อยู่ตรงกลางของ 3 กิ่งย่อย อยู่ถัดลงมาจาก carotid arch จะโค้งมาตาม carotid arch เล็กน้อย แล้วจึงวกโค้งลงมาทางด้านล่าง ไปพบกับ arch จากอีกข้างหนึ่งที่บริเวณช่องท้องเหนือไต แล้วรวมกันกลายเป็นหลอดเลือดแดงใหญ่ เรียกว่า **Dorsal aorta** ซึ่งอยู่ใต้หลอดเลือดดำใหญ่ posterior vena cava ให้ตาม systemic arch ลงมาทางด้านล่าง โดยยกปอดและกระเพาะอาหารขึ้น เชียเยื่อที่ติดกับกล้ามเนื้อหลังออกให้หมด จะเห็นตำแหน่งที่ systemic arch ซ้ายและขวามาพบกัน ที่จุดนี้จะเห็นหลอดเลือดทั้งหมด 4 เส้น (รูปที่ 3.12) สองเส้นด้านบนซ้ายและขวา คือ systemic arches เส้นที่ต่อยาวไปทางด้านล่าง คือ dorsal aorta อีกเส้นหนึ่งแยกออกจากจุดที่พบกันนี้ไปยังกระเพาะอาหาร และลำไส้เล็ก คือ **Coeliaco-mesenteric artery**

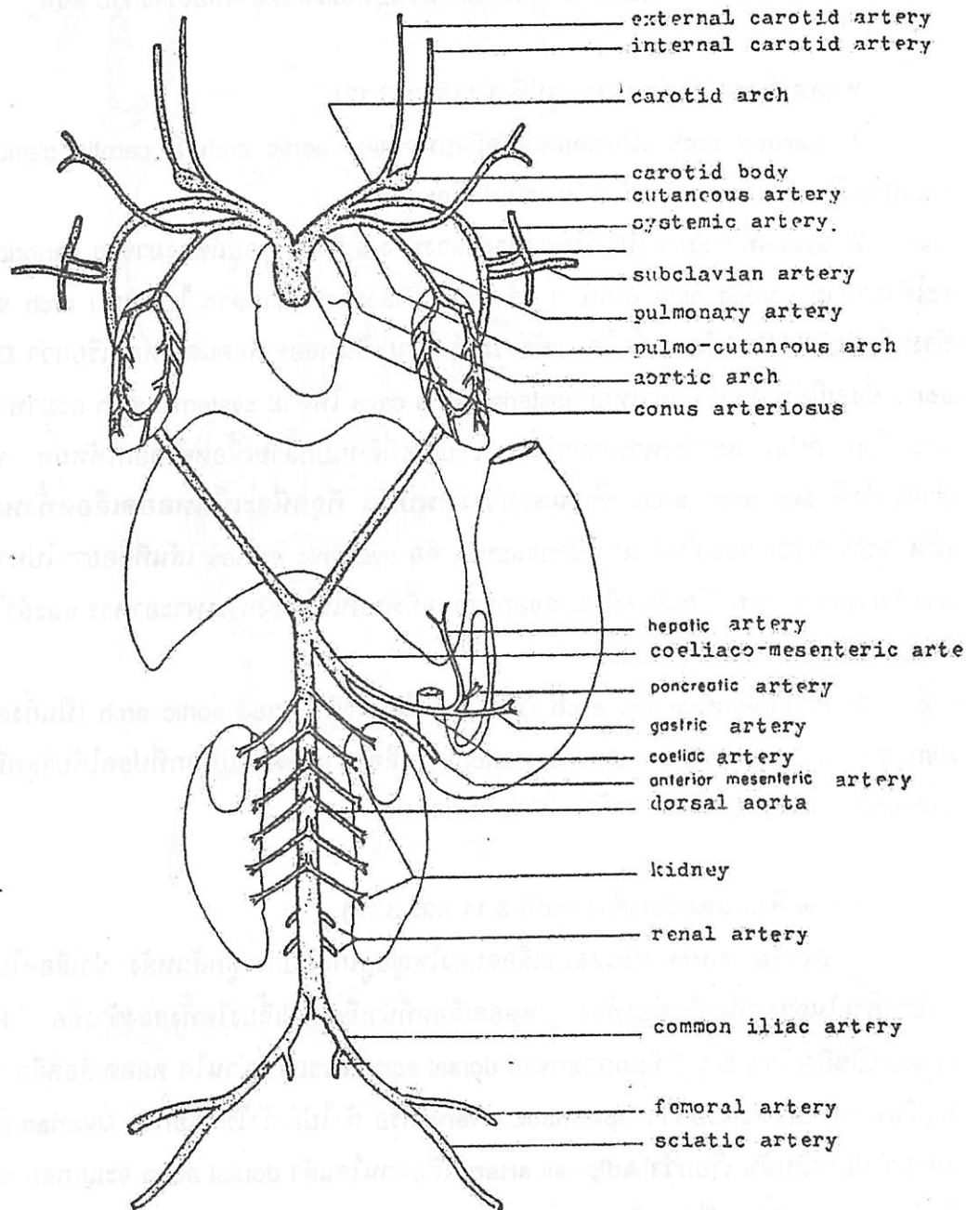
3. **Pulmo-cutaneous arch** เป็นหลอดเลือดกิ่งที่ 3 ของ aortic arch เป็นกิ่งล่างสุด แยกออกเป็น 2 กิ่งย่อย คือ Pulmonary artery นำเลือดจากหัวใจไปฟอกที่ปอดให้บริสุทธิ์ และ Cutaneous artery นำเลือดจากหัวใจไปฟอกที่ผิวหนัง

หลอดเลือดแดงส่วนล่าง (รูปที่ 3.11 และ 3.12)

1. **Dorsal aorta** เป็นหลอดเลือดแดงใหญ่อยู่ใกล้กับกระดูกสันหลัง นำเลือดไปเลี้ยงอวัยวะภายในต่างๆที่อยู่ในช่องท้อง หลอดเลือดที่นำเลือดไปเลี้ยงไตทั้งสองข้างคือ **Renal artery** เป็นกิ่งเล็กๆ 5-6 คู่ ที่แยกออกจาก dorsal aorta ในขณะที่ผ่านไต หลอดเลือดอีก 1 คู่ ที่นำเลือดไปยังอวัยวะ เรียกว่า **Spermatic artery** หรือ ถ้าไปยังรังไข่ เรียกว่า **Ovarian artery** และถ้าไปยังก้นเรียกว่า **Adipose artery** เมื่อผ่านไตแล้ว dorsal aorta จะแยกออกเป็น 2 กิ่งซ้ายและขวา กลายเป็น common iliac artery

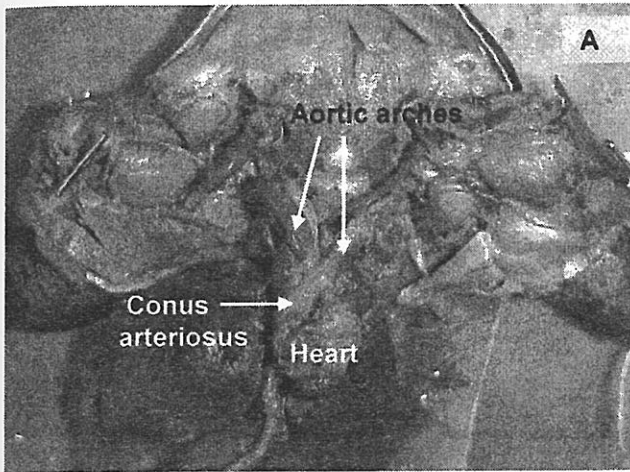
2. **Common iliac artery** เป็นหลอดเลือด 2 กิ่ง ซ้ายและขวาที่แยกมาจาก dors aorta นำเลือดไปยังขา โดยแต่ละกิ่งจะแยกออกเป็น 2 กิ่งย่อย ได้แก่ **Femoral artery** นำเลือดไปเลี้ยงขาด้านหลัง และ **Sciatic artery** นำเลือดไปเลี้ยงขาด้านหน้า (รูปที่ 3.9 B)

3. **Coeliaco-mesenteric artery** เป็นหลอดเลือดแดงที่แยกออกมาตรงจุดที่ system arch ซ้ายและขวาพบกัน แยกออกเป็น 2 กิ่งย่อย คือ **Coeliac artery** นำเลือดไปยังกระเพาะอาหาร ตับ และตับอ่อน และ **Mesenteric artery** นำเลือดไปยังลำไส้เล็ก ลำไส้ใหญ่และม้าม



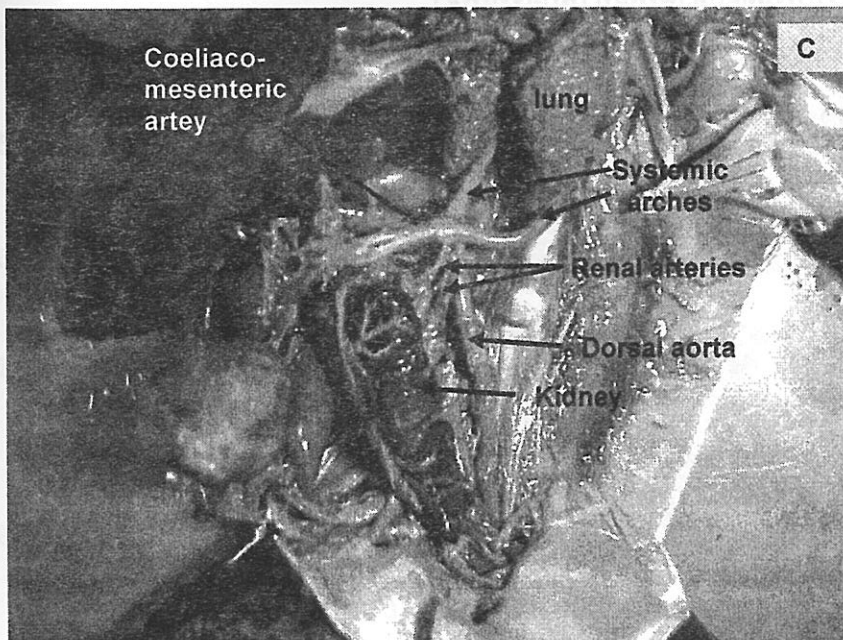
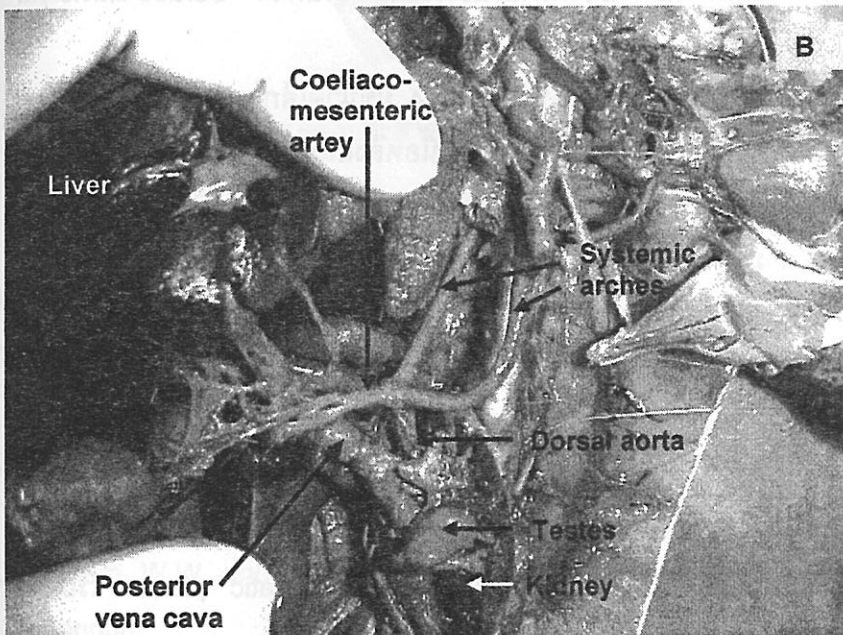
รูปที่ 3.11 ระบบหลอดเลือดแดงของกบ (Bloom and Krekeler, 1963)

rsal
เลือด
mic
ภาวะ



รูปที่ 3.12 ระบบหลอดเลือดแดงของกบ ภาพถ่ายจากกบคองที่มีการฉีดสีเข้าเส้นเลือด สีแดงแสดงระบบหลอดเลือดแดง สีน้ำเงินแสดงระบบหลอดเลือดดำ (ที่มา: ปรับแปลงจาก <http://biodidac.bio.uottawa.ca/info/browse.htm>)

ery



ร้กบ

กิจกรรมที่ 5 : ศึกษาประสาทสันหลัง (Spinal Nerves) (รูปที่ 3.13 และ 3.14)

ให้ยกอวัยวะภายในขึ้น ตรงสันหลังจะเห็นกระดูกสันหลังและประสาทสันหลังสีขาว และเหนียวคล้ายเส้นเอ็นเป็นคู่ๆ ออกมาจากข้างๆของข้อต่อข้างๆกระดูกสันหลัง ให้สังเกตหินปูนขาวๆ (calcareous concretions) ด้วย

ประสาทสันหลังมี 10 คู่ แต่ที่เห็นได้ชัดเจนมี 9 คู่ (คู่ที่ 10 มีขนาดเล็กมาก) ได้แก่

คู่ที่ 1 **Hypoglossal nerve** ออกจากระหว่างกระดูกสันหลังข้อที่ 1 และ 2 มีขนาดเล็ก อยู่ข้างหน้าชิดกับ subclavian artery แล้ววกขึ้นไปข้างหน้าไปยังลิ้น ทำหน้าที่แทนประสาทสมองคู่ที่ 12 ของสัตว์ชั้นสูง เช่น คน

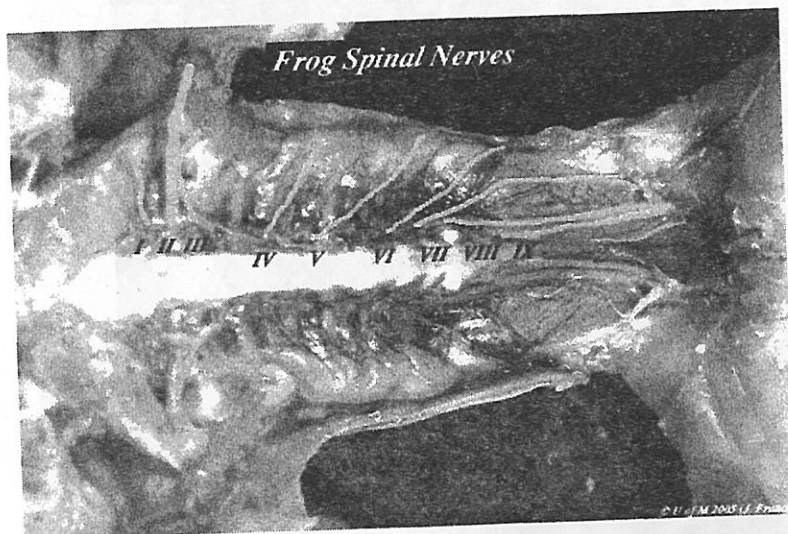
คู่ที่ 2 ออกจากระหว่างกระดูกสันหลังข้อที่ 2 และ 3 ขนาดใหญ่ อยู่ติดและขนานกับ subclavian artery ตรงหัวไหล่มีกิ่งแยกไปยังกล้ามเนื้อหัวไหล่ เรียกว่า Coraco-clavicular nerve

คู่ที่ 3 ออกจากระหว่างกระดูกสันหลังข้อที่ 3 และ 4 มีขนาดเล็ก และไปรวมกับคู่ที่ 2 กลายเป็น **Brachial plexus** ซึ่งจะแยกย่อยต่อไปยังกล้ามเนื้อหลังและผิวหนัง

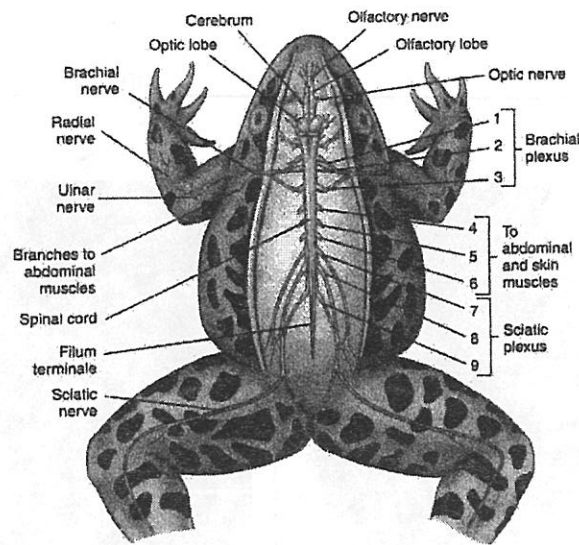
คู่ที่ 4 คู่ที่ 5 และคู่ที่ 6 มีขนาดเล็ก ออกจากระหว่างกระดูกสันหลังข้อที่ 4 และ 5 ข้อที่ 5 และ 6 และข้อที่ 6 และ 7 ตามลำดับ ไปยังกล้ามเนื้อหลัง กล้ามเนื้อท้องและผิวหนัง

คู่ที่ 7 คู่ที่ 8 และคู่ที่ 9 มีขนาดใหญ่ ออกจากระหว่างกระดูกสันหลังข้อที่ 7 และ 8 ข้อที่ 8 และ 9 และข้อที่ 9 กับกระดูก urostyle (เป็นกระดูกยาวเรียว และมีสันคมอยู่ด้านบน) ตามลำดับ ทั้ง 3 คู่นี้รวมกันเป็น **Sciatic plexus** แล้วเป็นเส้นเดียวกันเลยไปยังขา เรียกว่า **Sciatic nerve**

สำหรับคู่ที่ 7 ก่อนเป็น sciatic plexus มีกิ่งแยกออกไปยังกล้ามเนื้อท้องและผิวหนัง เรียกว่า **Ilio-hypogastric nerve** และอีกกิ่งหนึ่งใหญ่กว่าอยู่ใกล้ sciatic plexus เรียกว่า **Cruialis nerve** ไปยังผิวหนังและกล้ามเนื้อด้านหลังโคนขา



รูปที่ 3.13 ประสาทไขสันหลังด้านท้องของกบดอง เมื่อตัดอวัยวะภายในท้องออกหมด (ที่มา: http://www.umanitoba.ca/faculties/science/biological_sciences/lab17/biolab17_1.html)



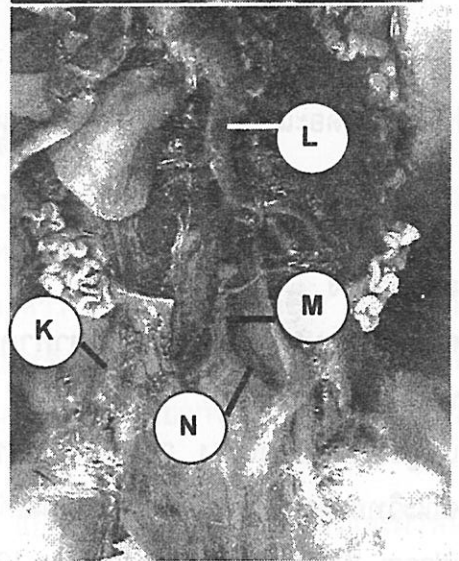
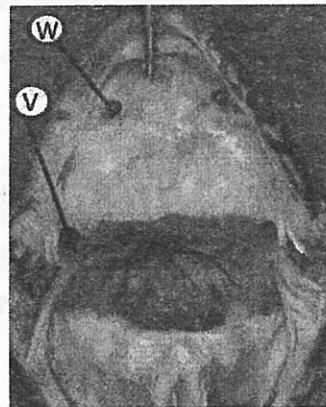
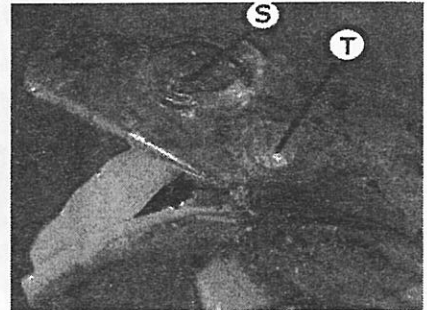
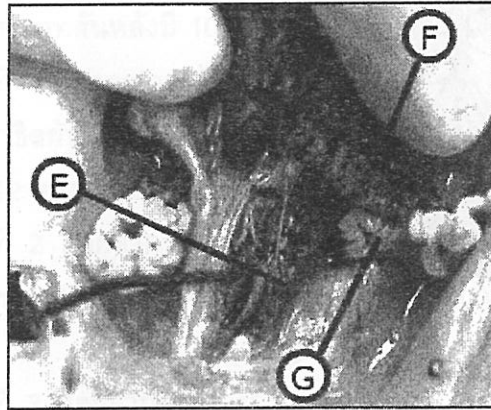
รูปที่ 3.14 ไตอะแกรมแสดงประสาทไขสันหลังมองจากด้านหลัง (Hickman และคณะ, 2001)

เอกสารอ้างอิง

1. คลุ้ม วัชโรบล. 2518. สัตววิทยาภาคปฏิบัติ. ไทยวัฒนาพานิช จำกัด. กรุงเทพมหานคร. หน้า 70-101.
2. เพ็ญจันทร์ สว่างเมือง. 2536. วิชา 311 104 ปฏิบัติการชีววิทยา II . ภาควิชาชีววิทยา คณะวิทยาศาสตร์ มหาวิทยาลัยขอนแก่น. หน้า 37-54.
3. Bloom, W.W. and C.H. Krekeler. 1963. **General Biology**. Van Nostrand Company: London.
4. Hickman, C.P., F.M. Hickman and W.C. Ober. 1997. **Laboratory Studies in Integrated Principles of Zoology**. 9th ed. WCB/McGraw-Hill: Boston.
5. Hickman, C.P., F.M. Hickman and L.B. Kats. 2001. **Laboratory Studies in Integrated Principles of Zoology**. 10 th ed. WCB/McGraw-Hill: Boston.
6. Lytle, L.F. 2000. **General Zoology Laboratory Guide**. 13 th ed. McGraw-Hill: Boston.
7. Perry, J.W., D. Morton and J.B. Perry. 2002. **Laboratory Manual for Starr and Taggart's Biology: The Unity and Diversity of Life and Starr's Biology: Concepts and Applications**. Brooks/Cole, California.
8. Storer, T.I., R.L. Usinger, R.C. Stebbins and J.W. Nybakken. 1979. **General Zoology**. 6 th ed. McGraw-Hill: New York.

แบบฝึกหัดปฏิบัติการที่ 3

ชื่อ _____ รหัส _____ กลุ่มที่ _____ ห้อง _____



ตัวอักษรในแต่ละรูปชี้ส่วนของกบที่มีชื่อเรียกว่าอะไร? ตอบเป็นภาษาอังกฤษ

E คือ.....

F คือ.....

G คือ.....

S คือ.....

T คือ.....

V คือ.....

W คือ.....

K คือ.....

L คือ.....

M คือ.....

N คือ.....

ปฏิบัติการที่ 4

อวัยวะรับความรู้สึก (Sense Organs) และ กิริยาสนองฉับพลัน (Reflex)

ผศ. ดร. พาณี วรรณนิธิกุล

มนุษย์คุ้นเคยกับสิ่งต่างๆ รอบตัว เนื่องจากได้รับข้อมูลจากประสาทรับความรู้สึกทั้งห้า ได้แก่ การมองเห็น การได้กลิ่น การรับรส การได้ยิน และการสัมผัส อวัยวะรับความรู้สึกดังกล่าวส่งข้อมูลที่รับจากสิ่งแวดล้อมรอบตัวไปยังสมองในรูปของอิมพัลส์ (impulse) จากนั้น สมองจะแปลอิมพัลส์ออกมาเป็นภาพ กลิ่น รส เสียง ความรู้สึกเจ็บปวด ร้อน และการเคลื่อนไหว

กิริยาสนองฉับพลัน (reflex) เป็นการตอบสนองต่อสิ่งเร้าอย่างรวดเร็วแบบอัตโนมัติ การตอบสนองแต่ละแบบเป็นความพยายามที่จะรักษาสภาพขำรงดุล (homeostasis) ของร่างกายไว้ ตัวอย่างที่รู้จักกันดี คือ knee jerk (Patellar tendon reflex) ซึ่งเกิดขึ้นเมื่อหัวเข่าถูกเคาะด้วยค้อนยาง อิมพัลส์ที่เกิดขึ้นจะเคลื่อนที่ไปตาม neural pathway ที่เรียกว่า reflex arc ซึ่งเป็นหน่วยทำงานของระบบประสาทของร่างกาย

วัตถุประสงค์

เมื่อนักศึกษาผ่านปฏิบัติการครั้งนี้แล้ว ควรจะมีความสามารถดังนี้

1. ทำการทดลองง่ายๆ เพื่อแสดงรีเซปเตอร์ (receptor) รับสัมผัสได้
2. บอกบริเวณของรีเซปเตอร์รับรสต่างๆ ที่ลิ้นได้
3. บอกชื่อส่วนต่างๆ และกลไกการทำงานของหูและตามมนุษย์ได้
4. ทำการทดลองเพื่อแสดงและอธิบายกิริยาสนองฉับพลัน (reflex arc) ได้

กิจกรรมที่ 1 รีเซปเตอร์ในผิวหนัง (Skin receptors)

อุปกรณ์ สีเมจิก ไม้บรรทัด ไม้จิ้มฟันปลายแหลม 2 อัน ยึดด้วยโฟมห่างกัน 3 ซม.

1.1 ศึกษา Touch discrimination (Two-point discrimination, Two-point sensibility)

ความไวต่อการสัมผัส (touch) สามารถวัดได้โดยการทดสอบด้วยวิธีที่เรียกว่า two-point discrimination (การแยกจุด 2 จุด) โดยจะวัดระยะทางที่สั้นที่สุดที่รู้สึกว่ามีสิ่งเร้า 2 จุด ในบริเวณที่มีรีเซปเตอร์รับความรู้สึกมาก ระยะทางอาจจะสั้นเพียง 2 หรือ 3 มิลลิเมตร แต่บริเวณที่มีรีเซปเตอร์น้อยและอยู่ห่างกัน ระยะทางอาจยาวถึง 60 หรือ 70 มิลลิเมตร

รีเซปเตอร์ที่รับสัมผัสเบาๆ ได้แก่ free nerve ending, tactile (Merkel's) corpuscles และ tactile (Meissner's) corpuscles

วิธีการ ให้นักศึกษาจับคู่ทำการทดลอง

1. ให้นักศึกษานั่งวางแขนไว้บนโต๊ะและหลับตา นักศึกษาอีกคนใช้ปลายแหลมของไม้จิ้มฟัน 2 อัน ที่ถูกยึดไว้ด้วยกันบนแผ่นโฟม ห่างกันประมาณ 3 เซนติเมตร และเบาๆ ที่ปลายแขนในบริเวณที่กำหนดไว้ ให้นักศึกษาผู้ถูกทดลองตอบว่ามีปลายไม้จิ้มฟันกี่อัน
2. เคลื่อนปลายไม้จิ้มฟันเข้าใกล้กันมากขึ้น แล้วแตะที่ปลายแขนที่บริเวณเดียวกันกับข้อ 1 เคลื่อนปลายไม้จิ้มฟันเข้าใกล้กันไปเรื่อยๆ จนกว่าผู้ถูกทดลองจะตอบว่ามีไม้จิ้มฟันเพียงอันเดียว จากนั้นเคลื่อนปลายไม้ให้ห่างกันจนได้รับคำตอบว่ามีไม้จิ้มฟัน 2 อัน นี่คือนิยามของ two-point threshold วัดระยะห่างระหว่าง 2 จุด ของไม้จิ้มฟันเป็นมิลลิเมตร และบันทึกผลในตารางที่ 1
3. ทดลองหา two-point threshold ของปลายนิ้วชี้และหัวแม่มือ ฝ่ามือซ้ายและขวา หลังมือซ้ายและขวา และหลังคอ บันทึกผลในตารางที่ 1
4. สลับตำแหน่งให้ผู้ถูกทดลองมาเป็นผู้ทำการทดลอง ใช้วิธีการเดียวกันตั้งแต่ข้อ 1-3

ตารางที่ 1

บริเวณผิวหนังที่ถูกทดสอบ	two-point threshold (มิลลิเมตร)	
	นักศึกษาคนที่ 1	นักศึกษาคนที่ 2
ปลายแขน		
ปลายนิ้วชี้		
ปลายนิ้วหัวแม่มือ		
ฝ่ามือซ้าย		
ฝ่ามือขวา		
หลังมือซ้าย		
หลังมือขวา		
หลังคอ		

กิจกรรมที่ 2 กลิ่นและรส (Smell and taste)

รีเซปเตอร์รับกลิ่นและรสเป็น chemoreceptors ทั้งคู่ รีเซปเตอร์รับกลิ่นตอบสนองต่อโมเลกุลก๊าซในอากาศ ส่วนรีเซปเตอร์รับรสตอบสนองต่อสารเคมีที่ละลายอยู่ในอาหารและเครื่องดื่ม

รีเซปเตอร์รับกลิ่นอยู่ภายในเยื่อจมูกส่วนบนของโพรงจมูก อนุภาคก๊าซจากอากาศภายนอกจะแพร่เข้าไปในโพรงจมูก และละลายอยู่ในของเหลวที่ต่อมในเยื่อจมูกสร้างออกมา สารละลายนี้ทำหน้าที่เป็นสื่อเร้าเคมีกระตุ้นให้เกิดอิมพัลส์ประสาท

รีเซปเตอร์รับรสเป็นกลุ่มของเซลล์พิเศษรูปร่างคล้ายถึงเบียร์ เรียกว่า taste buds อยู่ที่เยื่อบุผิวของลิ้น แต่ละ taste bud ประกอบด้วย taste (gustatory) pore ที่ติดต่อกับสิ่งแวดล้อมภายนอก และ receptor cells ที่มีขนยาวยื่นทะลุ pore ออกมา โมเลกุลสารที่ละลายในน้ำลายที่บริเวณผิวลิ้นจะทำปฏิกิริยากับขน ทำให้ receptor cells ปล่อย neurotransmitters ออกมา ซึ่งจะไปกระตุ้นปลายประสาทรับความรู้สึกใน taste buds

อุปกรณ์ 1. Cotton buds, กระดาษเช็ดหน้า

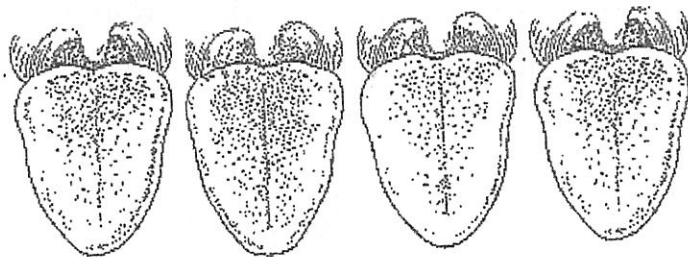
2. น้ำกลั่น, สารละลาย NaCl 5%, สารละลาย sucrose 5%, สารละลาย quinine- sulfate 0.5% และ acetic acid 1% (หรือน้ำส้มเจือจาง)

3. ผลไม้ชนิดต่างๆ เช่น ฝรั่ง สับปะรด ละครุด ฯลฯ และหัวหอมใหญ่ หั่นเป็นชิ้นเล็กๆ

2.1 การรับรส

วิธีการ ให้นักศึกษาจับคู่ทำการทดลอง

1. ให้นักศึกษาคนหนึ่งล้างปากด้วยน้ำกลั่น เช็ดลิ้นให้แห้งด้วยกระดาษเช็ดหน้า แล้วนั่งหลับตาและแลบลิ้นออกมา
2. นักศึกษาอีกคนใช้ cotton bud จุ่มสารละลาย sucrose 5% และบีบสารละลายที่มากเกินไปออก โดยกดสำลึกับข้างปากขณะที่ใส่สารละลาย
3. นำ cotton bud ในข้อ 2แตะลิ้นของนักศึกษาในข้อ 1 ตามบริเวณต่างๆ ให้ผู้ถูกทดลองตอบว่าเป็นอย่างไร และรับรสได้ในบริเวณใด ลงตำแหน่งของผลการทดลองในรูปที่ 4.1
4. ให้ผู้ถูกทดลองในข้อ 3 ล้างปากด้วยน้ำกลั่น ทำซ้ำข้อที่ 1-3 โดยเปลี่ยนสารละลายเป็น NaCl 5% , acetic acid 1% และ quinine-sulfate 0.5%
5. สลับตำแหน่งให้ผู้ถูกทดลองมาเป็นผู้ทำการทดลอง ทำการทดลองซ้ำตั้งแต่ข้อ 1-4
6. เปรียบเทียบผลที่ได้ ตอบคำถามในผลการทดลอง



รูปที่ 4.1 ภาพลิ้น

2.2 ความสัมพันธ์ระหว่างกลิ่นและรส

วิธีการให้นักศึกษาจับคู่ทำการทดลอง

1. ให้นักศึกษาคนหนึ่งนั่งหลับตาและเอามือปิดจมูก
2. นักศึกษาอีกคนหยิบผลไม้ 1 ชิ้นวางบนลิ้นของนักศึกษาในข้อ 1 ให้ผู้ถูกทดลองบอกชนิดของผลไม้บนลิ้น บันทึกผลว่าตอบถูกหรือไม่ในตารางที่ 2
3. ให้ผู้ถูกทดลองล้างปากด้วยน้ำกลั่น ทดลองซ้ำข้อ 1 และ 2 ด้วยผลไม้ชนิดอื่น บันทึกผลที่ได้ในตารางที่ 2
4. ทำการทดลองซ้ำข้อที่ 1-3 โดยใช้ผลไม้ชนิดเดิมแต่ไม่ต้องปิดจมูก บันทึกผลในตารางที่ 2
5. ล้างปากด้วยน้ำกลั่น วางชิ้นหัวหอมใหญ่บนลิ้น ทิ้งไว้ชั่วครู่แล้วจึงหยิบออก ทดลองซ้ำข้อที่ 1-4 ผลที่ได้หลังจากใช้หัวหอมใหญ่คล้ายกับผลที่ได้เมื่อไม่ใช้หัวหอมใหญ่หรือไม่?
6. สลับการทำการทดลองกับผู้ร่วมงาน ทำการทดลองซ้ำข้อที่ 1-5

ตารางที่ 2

นักศึกษาคคนที่	ก่อนหัวหอมใหญ่				หลังหัวหอมใหญ่			
	ปิดจมูก		ไม่ปิดจมูก		ปิดจมูก		ไม่ปิดจมูก	
	ผลไม้ 1	ผลไม้ 2	ผลไม้ 1	ผลไม้ 2	ผลไม้ 1	ผลไม้ 2	ผลไม้ 1	ผลไม้ 2

กิจกรรมที่ 3 การได้ยิน (Hearing Test)

หู (ear) มีหน้าที่หลัก 2 อย่าง คือ (1) การได้ยินเสียง หน่วยที่ทำหน้าที่คือ auditory apparatus และ (2) การรักษาท่าทางและสมดุลของร่างกาย หน่วยที่ทำหน้าที่คือ vestibular apparatus รีเซปเตอร์รับความรู้สึกของทั้งสองหน่วยเป็น hair cells ที่อยู่ในหูชั้นใน (inner ear) ซึ่งจัดเป็น mechanoreceptors

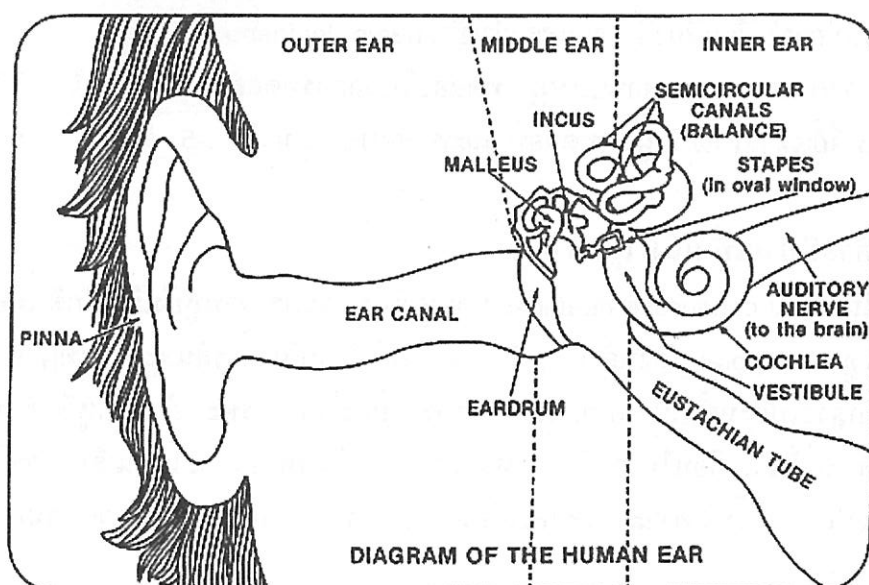
อุปกรณ์ 1. แบบจำลอง (model) และ chart ของหูมนุษย์

2. ส้อมเสียง (tuning fork) ที่มีคลื่นความถี่เสียงต่างๆ กันรวมถึง 512 Hz ด้วย
3. ค้อนยาง (rubber reflex hammer)

3.1 โครงสร้างของหู

วิธีการ ให้ศึกษาโครงสร้างของหูจากแบบจำลองและ chart ของหู

หูแบ่งออกเป็น 3 ชั้น หูชั้นนอก (outer ear) ประกอบด้วยใบหู (pinna) และ external auditory canal (ear canal) ซึ่งจะไปถึงสิ้นสุดที่เยื่อแก้วหู (tympanic membrane หรือ eardrum) หูชั้นกลาง (middle ear) เป็นโพรงขนาดเล็กติดต่อกับคอหอย (pharynx) ทาง auditory (Eustachian) tube ในหูชั้นกลางมีกระดูก 3 ชิ้น คือ กระดูกรูปค้อน (malleus) กระดูกรูปทั่ง (incus) และกระดูกรูปโกลน (stapes) เรียงลำดับจากเยื่อแก้วหูเข้าข้างใน หูชั้นใน (inner ear) ประกอบด้วยส่วนที่เป็นกระดูกและเยื่อซึ่งเป็นถุงและท่ออยู่ภายในส่วนที่เป็นกระดูก มีรีเซปเตอร์สำหรับการได้ยินและสมดุลของร่างกายอยู่ในส่วนนี้ Cochlea คือส่วนที่มีรูปร่างคล้ายเปลือกหอยทาก ภายในมีอวัยวะของการได้ยิน (sense organ of hearing) Semicircular canals มี 3 canals ส่วนปลายของแต่ละ canal พองตัวออกเป็น ampulla ซึ่งภายในมีรีเซปเตอร์ crista ampullaris ที่เกี่ยวข้องกับสมดุลของร่างกาย มี auditory nerve ออกจากหูชั้นในไปยังสมอง (รูปที่ 4.2)



รูปที่ 4.2 โครงสร้างของหู (ที่มา: <http://infotogo.gallaudet.edu/535/535-1.html>)

3.2 การทดสอบหูหนวก (Deafness)

การไม่ได้ยินหรือหูหนวก มีอยู่ 2 ชนิด ได้แก่ (1) **Conductive deafness** เกิดจากการที่หูชั้นกลางถูกทำลายหรือติดเชื้อ ทำให้การส่งผ่านคลื่นความสั่นสะเทือนจากหูชั้นนอกและหูชั้นกลางถูกขัดขวาง ไม่สามารถผ่านไปถึงหูชั้นในได้ หูหนวกชนิดนี้ แก้ไขได้โดยการผ่าตัดหรือใช้เครื่องช่วยฟัง (2) **Nerve deafness (Sensorineural deafness)** เกิดจากส่วนรีเซปเตอร์รับเสียงหรือเซลล์ประสาท ที่ทำหน้าที่ส่งผ่านอิมพัลส์ไปยังสมองถูกทำลาย ทำให้อิมพัลส์ไม่ถูกส่งต่อไปยังสมองส่วน cerebral cortex หูหนวกชนิดนี้โดยทั่วไปเกิดจากการฟังเสียงที่ดังมากเกินไป ไม่สามารถแก้ไขให้ดีขึ้น

วิธีการทดสอบ ใช้ Rinne Test

ให้นักศึกษาจับคู่ทดสอบ โดยใช้ส้อมเสียงและค้อนยาง

1. ให้นักศึกษาผู้ถูกทดสอบนั่งเก้าอี้ อุดหูข้างหนึ่งด้วยสำลี ให้ใช้สัญญาณมือ เมื่อได้ยินเสียงหรือไม่ได้ยินเสียง
2. ใช้ค้อนยางเคาะขาส้อมเสียง (512 Hz) หรือเคาะขาส้อมเสียงกับสันมือ เพื่อให้เกิดการสั่นสะเทือนห้ามเคาะกับของแข็งเป็นอันตราย
3. ถือส้อมเสียงห่างจากหูผู้ถูกทดสอบโดยให้ขอบของส้อมเสียงหันไปทางหูดังรูปที่ 4.3
4. คนที่หูมีการได้ยินเป็นปกติจะได้ยินเสียงการสั่นสะเทือนของส้อมเสียงในระยะเริ่มต้น ในขณะที่เสียงค่อยๆ จางหายไปจนถึงจุดที่ไม่ได้ยินเสียงอีกต่อไป (ผู้ถูกทดสอบต้องทำสัญญาณมือบอกทันทีที่ไม่ได้ยินเสียง) ให้ผู้ทำการทดสอบนำส่วนปลายขาของส้อมเสียงด้านมือจับ มาวางที่กระดูก temporal ที่อยู่ข้างหลังใบหู ดังรูปที่ 4.3
5. เมื่อนำปลายส้อมเสียงมาวางที่กระดูก temporal คนที่มีอาการหูหนวกอย่างรุนแรงจะไม่ได้ยินเสียงในข้อ 4 ถ้ามีการได้ยินเสียงอีกครั้งแสดงว่าเป็น conductive deafness ถ้าไม่มีการได้ยินเสียงอีกเลยแสดงว่าเป็น nerve deafness
6. บรรยายผลการทดสอบของผู้ถูกทดสอบในผลการทดลอง
7. เปลี่ยนตำแหน่งกับผู้ถูกทดสอบ และทดสอบซ้ำตาม ข้อ 1-5

คำอธิบายเพิ่มเติม (รูปที่ 4.4)

ในคนที่มี conductive deafness หากหูชั้นในและประสาทหูยังเป็นปกติ เมื่อนำส้อมเสียงวางที่กระดูก temporal ข้างหลังหูข้างที่หนวก จะได้ยินเสียงการสั่นสะเทือนที่ผ่านจากหูชั้นนอก และหูชั้นกลางไปถึงหูชั้นใน โดยการนำของกระดูกกะโหลกศีรษะ ถ้าหากหูอีกข้างเป็นปกติเมื่อนำส้อมเสียงที่สั่นสะเทือนไปวางที่กลางหน้าผาก หูข้างที่หนวกจะได้ยินเสียงการสั่นสะเทือนดังกล่าวหูข้างปกติ ทั้งนี้เพราะการสั่นสะเทือนในบริเวณนี้ไม่มีเสียงจากสิ่งแวดล้อมภายนอกเข้ามารบกวน

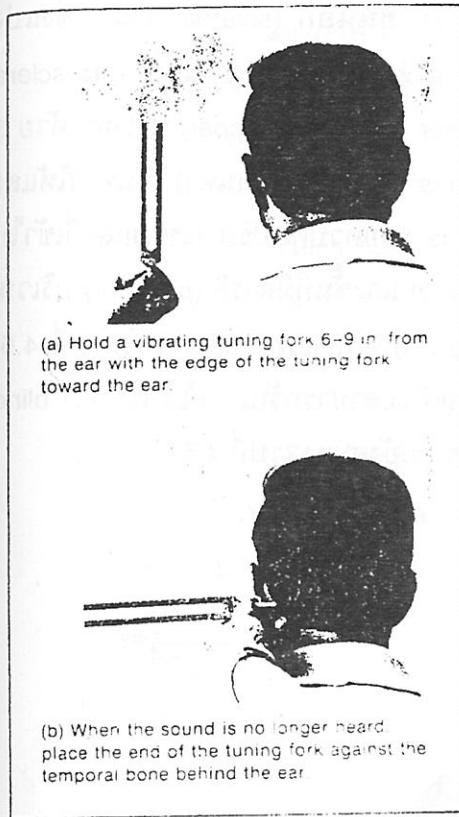
ในคนที่มี nerve deafness จะไม่ได้ยินเสียงส้อมเสียงไม่ว่าจะวางส้อมเสียงไว้ข้างหู หรือที่กระดูก temporal หลังใบหู ทั้งนี้เพราะรีเซปเตอร์หรือประสาทหูถูกทำลาย ไม่สามารถส่งอิมพัลส์ต่อไปยังสมองได้ ถ้านำส้อมเสียงที่สั่นสะเทือนไปวางไว้กลางหน้าผาก หูข้างที่เป็นปกติจะได้ยินเสียงชัดกว่าหูข้างที่หนวก

เน
ร
ก
ง
ะ
กั

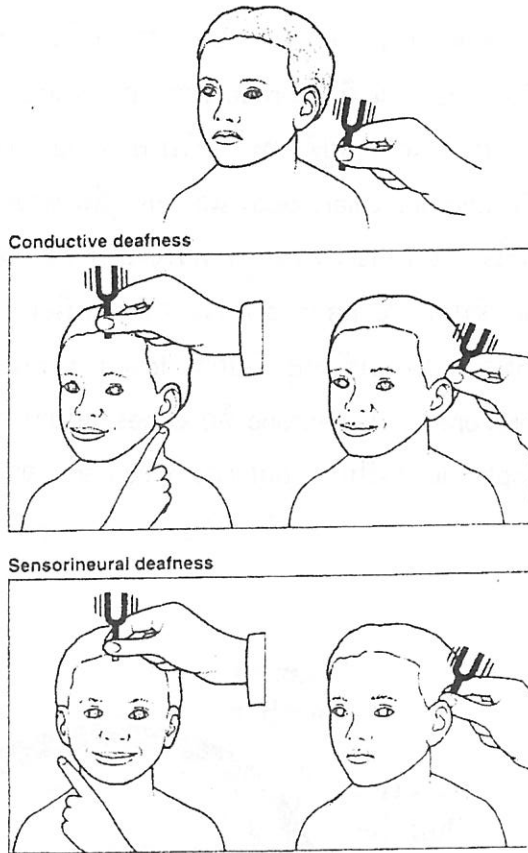
ง
ก
อ
ง
ก

อ
ม
ะ

ก



รูปที่ 4.3 Rinne test (Gunstream, 1994)



รูปที่ 4.4 การทดสอบชนิดของหูหนวกข้างซ้าย โดยใช้ส้อมเสียง (Rutishauser, 1994)

กิจกรรมที่ 4 การมองเห็น (Sight, Vision)

อวัยวะที่ทำหน้าที่เกี่ยวกับการมองเห็นคือตา ซึ่งเป็น photoreceptor พิเศษที่ตอบสนองต่อพลังงานแสง Photoreceptor neurons ได้แก่ rods และ cones ซึ่งได้ชื่อตามรูปร่างของเซลล์ อยู่ในชั้น retina ของลูกตา rods มีความพิเศษสำหรับการมองเห็นในแสงสลัว ส่วน cones เกี่ยวข้องกับการมองเห็นสีและความคมชัดของภาพ (visual acuity) ในคนมี cones รับสี 3 สี คือ สีแดง สีเขียว และสีน้ำเงิน

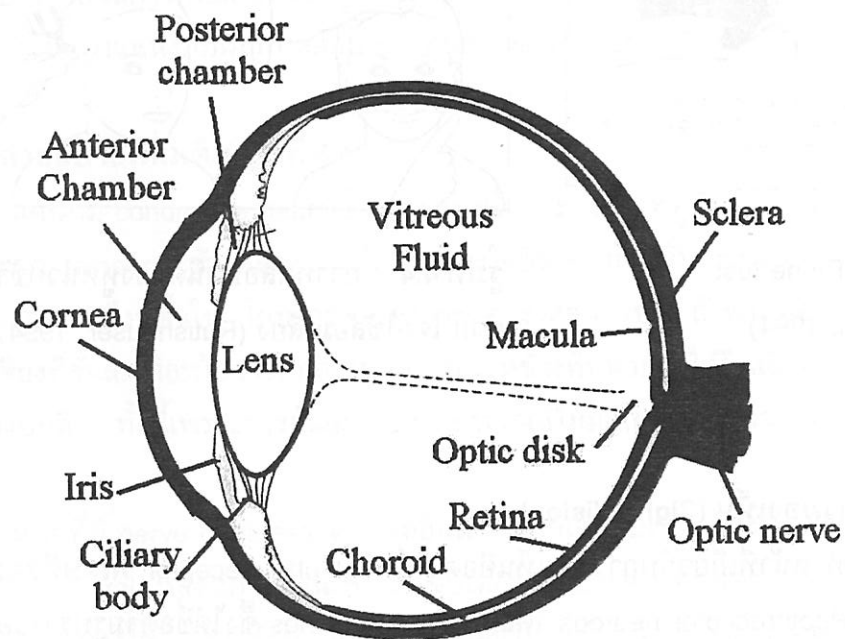
อุปกรณ์

1. แบบจำลองและ chart ของตามนุษย์

4.1 โครงสร้างของตา

วิธีการ ให้ศึกษาโครงสร้างของตาจากแบบจำลองและ chart ของตา

ตาอยู่ภายในเบ้าของกะโหลกศีรษะ และเคลื่อนไหวโดยกล้ามเนื้อ 6 มัด (eye muscle) ผนังของลูกตา (eyeball) ประกอบด้วยเนื้อเยื่อ 3 ชั้นได้แก่ ชั้นนอก (sclerotic coat) ซึ่งแบ่งออกเป็น 2 บริเวณ คือ cornea (กระจกตา) ใสอยู่ด้านหน้าคลุมส่วน iris (ม่านตา) และ sclera (เปลือกลูกตา) สีขาวอยู่ด้านหลัง ชั้นกลาง (vascular layer หรือ choroid coat) ประกอบด้วย ส่วน คือ choroid, ciliary body และ iris รูสีดำตรงกลาง iris คือ pupil (รูม่านตา) เป็นทางให้แสงผ่านเข้าไปในลูกตา iris แขนงอยู่ระหว่าง cornea และ lens ช่วยควบคุมปริมาณของแสงที่เข้าไปในลูกตา ชั้นใน (retina layer) ประกอบด้วยเนื้อเยื่อประสาท และชั้นที่มีสารสี (pigment) บริเวณที่มีการมองเห็นภาพชัดที่สุดเรียกว่า fovea (fovea centralis) อยู่บริเวณ macula (ในรูปที่ 4.5) ซึ่งมี photoreceptor neurons คือ cones อยู่มาก บริเวณที่ไม่สามารถรับภาพได้ เรียกว่า blind spot (optic disk) เป็นทางออกของ optic nerve จากลูกตาไปยังสมอง (รูปที่ 4.5)



Kimber, D.C.; C.E. Gray, and C.E. Stackpole. (1966). *Anatomy and Physiology*. MacMillan Co., NY. pg.335.

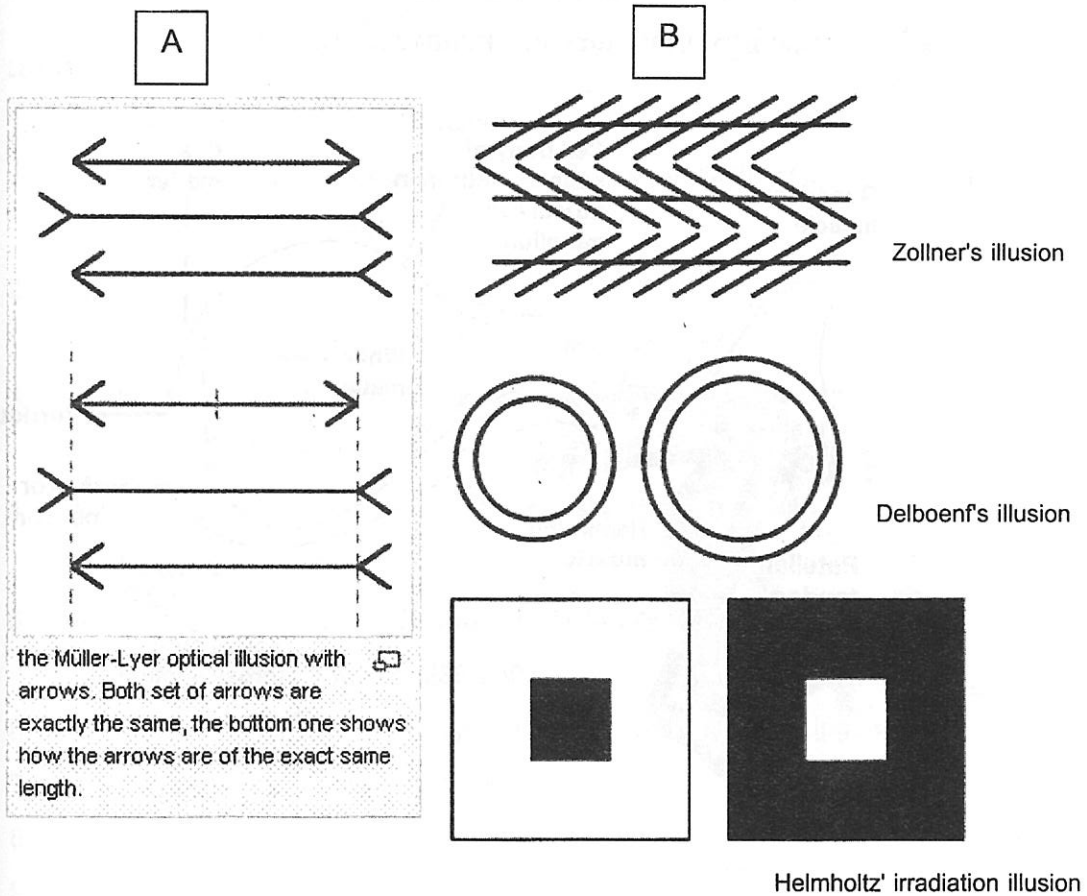
รูปที่ 4.5 โครงสร้างตา

(ที่มา: <http://www.starsandseas.com/SAS%20Physiology/Neurology/Sight.htm>)

4.2 Optical illusion (ภาพลวงตา)

วิธีการให้นักศึกษาทำการทดลองด้วยตัวเองคนเดียว

1. ดูภาพในรูปที่ 4.6
2. ดัดสินการมองภาพในรูปที่ 4.6
 - 2.1 ภาพ A แสดงให้เห็นว่าเส้นตรง 3 เส้นที่มีปลายลูกศรต่างกันทำให้ดูเหมือนยาวไม่เท่ากัน ความจริงมีความยาวเท่ากัน จริงหรือไม่?
 - 2.2 ภาพ B
 - a. Zollner's illusion เส้นตรงในแนวนอนขนานกัน จริงหรือไม่?
 - b. Delboenf's illusion วงกลมข้างนอกรูปด้านซ้ายเท่ากับวงกลมข้างในรูปด้านขวา จริงหรือไม่?
 - c. Helmholtz' irradiation illusion สีเหลี่ยมเล็กที่อยู่ภายในสีเหลี่ยมใหญ่ทั้งคู่เท่ากัน จริงหรือไม่?
3. ให้นักศึกษาสร้าง optical illusion diagram ด้วยตัวเองในผลการทดลอง และนำไปทดสอบกับผู้ร่วมงาน



รูปที่ 4.6 ภาพ Optical illusion (ที่มา: A. [http://incontinuity.wordpress.com/feed](http://incontinuity.wordpress.com/feed;);
B. <http://www.jimloy.com/puzz/illusion.htm>)

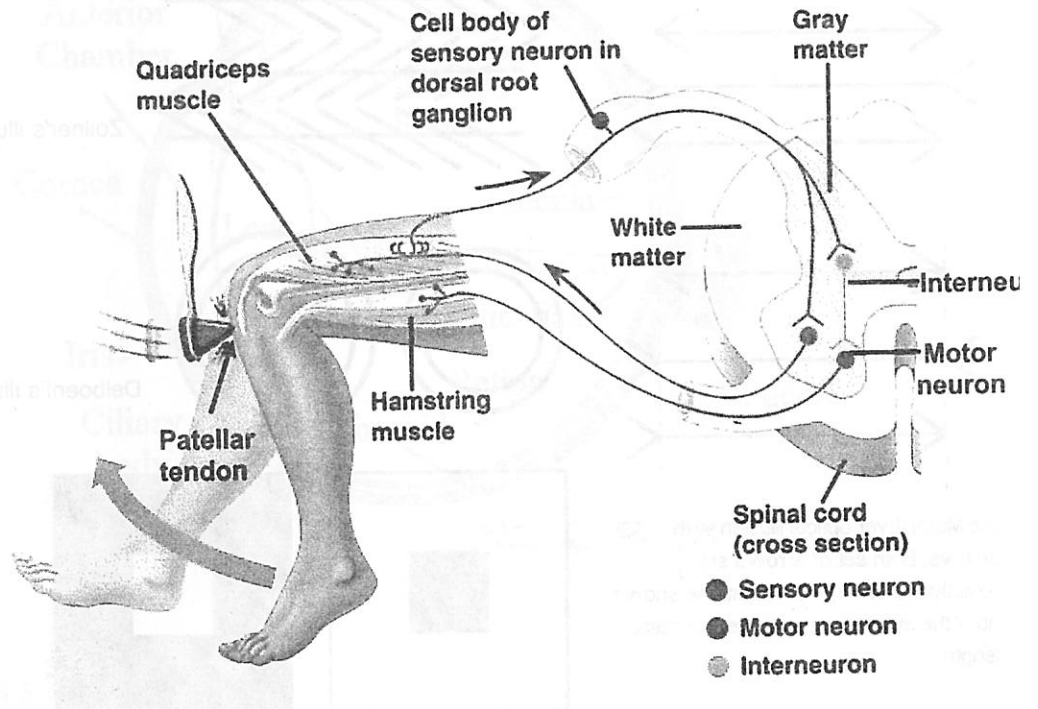
กิจกรรมที่ 5 กิริยาสนองจับปล้น: Knee jerk

Reflex เป็นการตอบสนองต่อสิ่งเร้าแบบนอกอำนาจใจ spinal reflex เป็น reflex ที่ โดยเซลล์ประสาทในไขสันหลังเพียงอย่างเดียว ไม่ได้เกี่ยวข้องกับสมองในทันที เรียกระบบนี้ reflex arc

Stretch (myotatic) reflex เป็น monosynaptic reflex arc [มีเซลล์ประสาท 2 เซลล์ซินแนปส์ (synapse) กัน] ทำหน้าที่ในการรักษาสภาพการทรงตัวตรงของร่างกาย ตัวอย่างที่รู้จักกันดี คือ Patellar tendon reflex (knee jerk) โดยการใช้ค้อนยางเคาะที่หัวเข่า reflex ชนิดนี้เป็นการตอบสนองที่เกิดทางด้านเดียวกันของร่างกายและไขสันหลังในบริเวณที่ได้รับสิ่งเร้า

วิธีการ ให้นักศึกษาจับคู่ทำการทดลอง

1. ให้ผู้ร่วมงานนั่งบนโต๊ะให้เท้าลอยอยู่เหนือพื้นอย่างอิสระ
2. หาดำแหน่งของ patellar tendon (รูปที่ 4.7) ของเข่าขวา และใช้ค้อนยาง หรือ สันหรือสันหนังสือเคาะ tendon เบบๆ บันทึกผลในตารางที่ 3
3. ให้ผู้ร่วมงานนับถอยหลังจาก 99 ถึง 32 เคาะ tendon ของเข่าขวาก็ครั้ง 1 ตอบสนองแรงกว่าหรือเบากว่าครั้งแรก
4. ทำการทดลองซ้ำของข้อ 2 และ 3 กับเข่าซ้าย บันทึกความแรงของการตอบสนอง
5. สลับตำแหน่งกับผู้ร่วมงาน และทำการทดลองซ้ำตั้งแต่ข้อ 1-4



รูปที่ 4.7 Reflex arch ที่ร่วมในการตอบสนอง Knee jerk

(ที่มา: <http://fig.cox.miami.edu/~cmallery/150/neuro/c7.48.4.kneejerk.jpg>)

ตารางที่ 3

ตำแหน่ง	การตอบสนองของนักศึกษา	การตอบสนองของผู้ร่วมงาน
ชาชวา (เริ่มต้น)		
ชาชวา (หลังการนับ)		
ชาช้าย (เริ่มต้น)		
ชาช้าย (หลังการนับ)		

คำถามท้ายบท

1. Two-point threshold คืออะไร?
2. เหตุใดเมื่อเป็นหวัดจึงรับประทานอาหารไม่อร่อย?
3. จงเขียน word diagram แสดงการเดินทางของคลื่นเสียงจากหูชั้นนอก ไปถึงหูชั้นใน
4. การหดตัว หรือขยายตัวของ pupil ของตา มีอะไรเป็นตัวควบคุม?
5. นักศึกษาพบกิริยาสนองฉับพลันที่ส่วนใดของร่างกายอีกบ้าง?

เอกสารอ้างอิง

1. Donnelly, P.J. and G.A. Wistreich. 1993. **Laboratory Manual for Anatomy and Physiology: With Cat Dissections**. 4th ed. Harper Collins College Publishers: New York. p. 79- 387, 411-469.
2. Gunstream, S. E. 1994. **Biological Explorations A Himan Approach**. 2nd ed. Macmillan College Pub. Comp.: New York. p. 167-177.
3. Rutishauser, S. 1994. **Physiology and Anatomy. A Basis for Nursing and Health Care**. Churchill Livingstone: London. p. 442-444.
4. Stock, M. and L.P.Bancheri. 1971. **Investigation in Modern Biology**. Cambridge Book Co., Inc.: New York. p. 101-102.
5. Winchester, A.M. 1968. **Biology Laboratory Manual**. 3rd ed. WM.C. Brown Company Publisher: Iowa. p. 239-250.
6. <http://fig.cox.miami.edu/~cmallery/150/neuro/c7.48.4.kneejerk.jpg>
7. <http://incontinuity.wordpress.com/feed>
8. <http://infotogo.gallaudet.edu/535/535-1.html>
9. <http://www.jimloy.com/puzz/illusion.htm>
10. <http://www.starsandseas.com/SAS%20Physiology/Neurology/Sight.htm>

ผลการทดลองปฏิบัติการที่ 4

1. ชื่อ _____ รหัส _____ กลุ่มที่ _____ ห้อง _____

2. ชื่อ _____ รหัส _____ กลุ่มที่ _____ ห้อง _____

3. ชื่อ _____ รหัส _____ กลุ่มที่ _____ ห้อง _____

กิจกรรมที่ 1.1 Touch Discrimination

1. บริเวณใดมีความไวต่อการทดลองมากที่สุด.....
2. two-point threshold ของผู้ร่วมงานเหมือนกับของท่านหรือไม่? อธิบาย

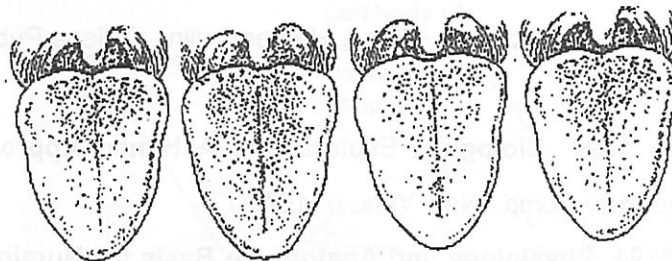
.....

.....

.....

กิจกรรมที่ 2.1 การรับรส

1. วงกลมและลงรายการ (label) แสดงตำแหน่งที่รับรสแต่ละรสในรูปลิ้น



2. ลิ้นของนักศึกษารับรู้รสทงุกรสที่ทำการทดสอบ หรือไม่?
3. มีการรับรสใดที่แยกได้เป็นพิเศษ หรือไม่? ถ้ามีคือรสอะไร ?

.....

.....

4. ก. มีตำแหน่งรีเซปเตอร์ใดที่ซ้อนเหลื่อมกันบ้างหรือไม่? ถ้ามีคืออะไร ?

.....

.....

- ข. สถานะการณืเช่นข้อ ก. สามารถอธิบายได้อย่างไร ?

.....

.....

กิจกรรมที่ 2.2 ความสัมพันธ์ระหว่างกลิ่นและรส

สรุปผลการทดลองของนักศึกษาถึงความสัมพันธ์ระหว่างกลิ่นและรส หัวหอมใหญ่มีผลอะไรต่อกลิ่นและรสหรือไม่?

.....
.....
.....
.....
.....

กิจกรรมที่ 3.2 Rinne Test

1. บรรยายผลการตอบสนองของนักศึกษาต่อ Rinne Test

.....
.....
.....

2. บรรยายผลการตอบสนองของผู้ร่วมงานต่อ Rinne Test

.....
.....
.....

กิจกรรมที่ 4.3 Optical Illusion

สร้างภาพ optical illusion ในที่ว่างที่เว้นไว้ให้ 1 ภาพ บอกจุดประสงค์ด้วยว่าต้องการให้ดูภาพอย่างไร

.....
.....
.....
.....
.....
.....
.....
.....
.....
.....
.....
.....
.....
.....
.....
.....
.....
.....
.....

ปฏิบัติการที่ 5

ระบบโครงร่างและกล้ามเนื้อของกบ

(Skeletal and Muscular System of Frog)

ผศ.ดร. พาณี วรรณนิธิกุล

ระบบโครงร่างของสัตว์มีกระดูกสันหลังทำหน้าที่เป็นโครงร่างพยุงร่างกายช่วยป้องกัน โครงสร้างที่อ่อนนุ่ม เป็นแหล่งให้กล้ามเนื้อยึดเกาะเป็นแหล่งผลิตเซลล์เม็ดเลือด และสะสม เกลือแร่ต่างๆ เช่น แคลเซียม ระบบกล้ามเนื้อ หมายถึง กล้ามเนื้อส่วนใหญ่ของร่างกายซึ่งเป็น กล้ามเนื้อโครงร่าง (skeletal muscle) สามารถหดและคลายตัวอย่างรวดเร็ว กล้ามเนื้อที่ยึดกับ กระดูกเป็นตัวช่วยให้โครงกระดูกเคลื่อนไหว กล้ามเนื้อทำงานโดยการหดตัวเมื่อได้รับการ กระตุ้น

วัตถุประสงค์

เมื่อนักศึกษาผ่านปฏิบัติการนี้แล้ว ควรจะมีความสามารถดังนี้

1. บอกชื่อกระดูกชิ้นต่างๆ ที่ประกอบขึ้นเป็นโครงร่างของร่างกายกบได้
2. บอกชื่อ ตำแหน่งและหน้าที่ของกล้ามเนื้อมัดต่างๆ ของร่างกายกบได้

วัสดุและอุปกรณ์

1. กบสดหรือกบดองฟอร์มาลิน 10% และโครงกระดูกกบ
2. เครื่องมือผ่าตัด

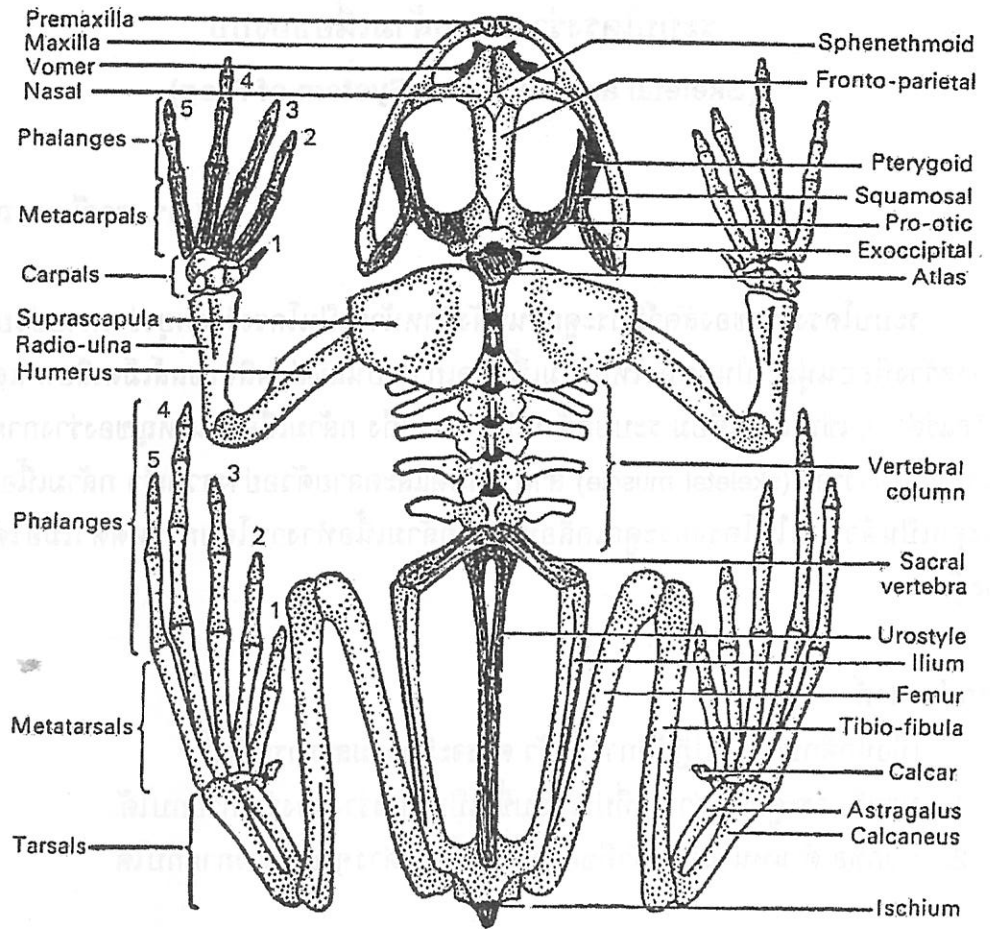
วิธีการศึกษา

กิจกรรมที่ 1 ศึกษาโครงกระดูกกบ

ให้นักศึกษารับโครงกระดูกกบจากเจ้าหน้าที่ห้องปฏิบัติการ นำมาศึกษาเปรียบเทียบกับรูปที่ 5.1 โครงร่างของกบแบ่งออกเป็น 2 ส่วน ได้แก่

- กระดูกแกน (axial skeleton) เป็นกระดูกในแนวแกนกลางของลำตัว ได้แก่ skull (กะโหลกศีรษะ), vertebral column (กระดูกสันหลัง) และ sternum (กระดูกอก)
- กระดูกยางค์ (appendicular skeleton) เป็นกระดูกที่แยกจากกระดูกแกน ได้แก่ pectoral girdle (กระดูกรองรับขาหน้า) และ pelvic girdle (กระดูกรองรับขาหลัง), forelimbs (ยางค์ขาหน้า) และ hindlimbs (ยางค์ขาหลัง)

ส่วนประกอบหลักของโครงร่างกบแสดงไว้ใน รูปที่ 5.1, 5.2 และ 5.3



รูปที่ 5.1 โครงร่างกบ (คลุ้ม วัชโรบล, 2518)

กระดูกแกน

1. Skull (กะโหลกศีรษะ) ประกอบด้วย 2 ส่วนหลัก ได้แก่

1.1 Cranium (กล่องสมอง) ประกอบด้วยกระดูกหลายชิ้น ได้แก่

- Nasal - เป็นตั้งจมูก
- Frontoparietal - อยู่ด้านบนตรงกลาง
- sphenetmoid - อยู่ด้านล่างระหว่าง nasal และ frontoparietal
- parasphenoid - รูปตัว T อยู่ด้านล่างตรงกลาง
- exoccipital และ occipital condyle - อยู่ท้าย skull ระหว่างกระดูกคู่นี้มีช่องกลางเรียกว่า foramen magnum เป็นช่องทางสำหรับไขสันหลังผ่านไปยังสมอง
- pro-otic - เป็นกระดูกกักหู อยู่รอบช่องหู

3. กายวิภาคศาสตร์ 1.2 Visceral skeleton ประกอบด้วยกระดูกขากรรไกร (jaw) และกระดูกอ่อนบริเวณหัว ประกอบด้วย

1.2.1 Upper jaw – ขากรรไกรบน – มีกระดูก 3 คู่ (รูปที่ 5.2)

- premaxilla – ด้านหน้า
- maxilla – ถัดจาก premaxilla มี maxillary teeth
- quadratojugal
- palatine – กระดูกเพดานปาก
- vomer – อยู่เหนือ palatine มี vomerine teeth ใช้จับอาหาร
- pterygoid – กระดูกรูปตัว y อยู่ใต้ palatine ทำหน้าที่ยึดขากรรไกรบนกับ cranium
- squamosal – กระดูกแก้มแหลมๆ อยู่ข้างกกหู

1.2.2 Lower jaw – ขากรรไกรล่าง ประกอบด้วยกระดูก 3 ชิ้น (รูปที่ 5.2)

- Mentomeckelian – อยู่ตรงปลายคาง
- Dentary - อยู่ตรงกลาง
- Angulosplenic – กระดูกท่อนใหญ่อยู่ข้างหลัง

2. Vertebral column (แท่งกระดูกสันหลัง)

ประกอบด้วย vertebrae (กระดูกสันหลัง) 9 ข้อ และกระดูก urostyle ที่เรียวยาวและมีสันคมด้านบน กระดูกสันหลังบางข้อมีลักษณะแตกต่างไปจากปกติ เช่น

กระดูกสันหลังข้อที่ 1 เรียกว่า atlas เชื่อมต่อกับ skull ไม่มีปีกทางด้านข้าง
กระดูกสันหลังข้อที่ 9 เรียกว่า sacral มีปีกด้านข้างใหญ่และแข็งแรงต่อกับกระดูกเชิงกราน

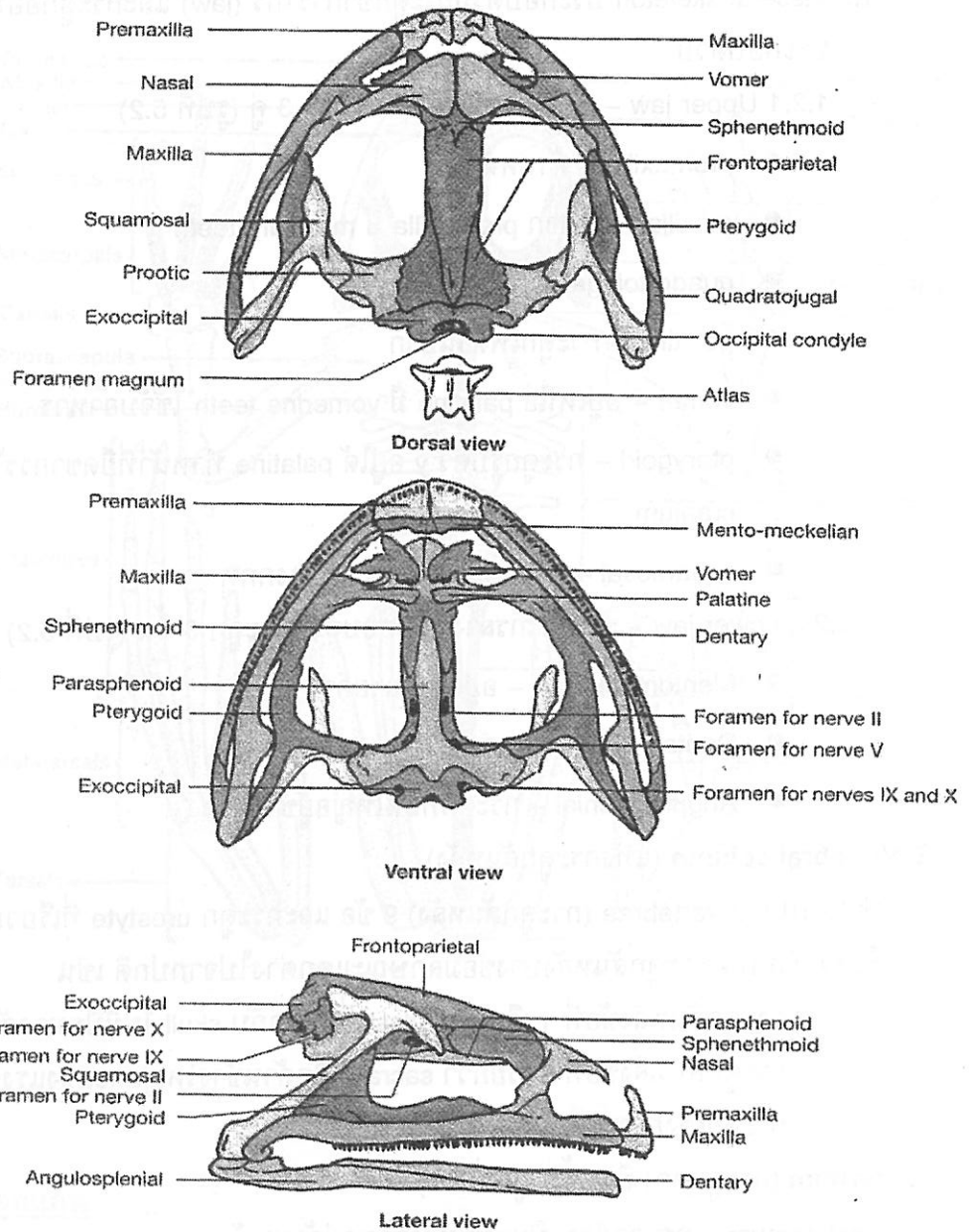
3. Sternum (กระดูกอก) มี 4 ชิ้น (รูปที่ 5.3)

- episternum – กระดูกอ่อนเป็นแผ่นทรงกลมอยู่ด้านหน้า
- omosternum – อยู่ถัดจาก episternum
- mesosternum – อยู่ด้านหลังตรงข้ามกับ omosternum
- xiphisternum - กระดูกลิ้นปี่ เป็นกระดูกอ่อนแผ่นใหญ่อยู่ถัดจาก mesosternum

กระดูกทรงซี่โครง

1. กระดูกทรงซี่โครงหน้า (pectoral girdle) ประกอบด้วย (รูปที่ 5.3)

- clavicle – กระดูกไหปลาร้า เรียวยาว วางตามขวางตั้งฉากกับ omosternum
- coracoid – กระดูกชิ้นหน้า ปลายกระดูกเชื่อมต่อกับ clavicle
- scapula – กระดูกสะบัก ต่อมาจากปลาย coracoid และ clavicle
- suprascapula – กระดูกเหนือสะบัก ต่อจาก scapula อยู่ทางด้านหลัง



รูปที่ 5.2 กะโหลกศีรษะกบ ด้านหลัง (dorsal view) ด้านท้อง (ventral view) และด้านข้าง (lateral view) (Lytle, 2001)

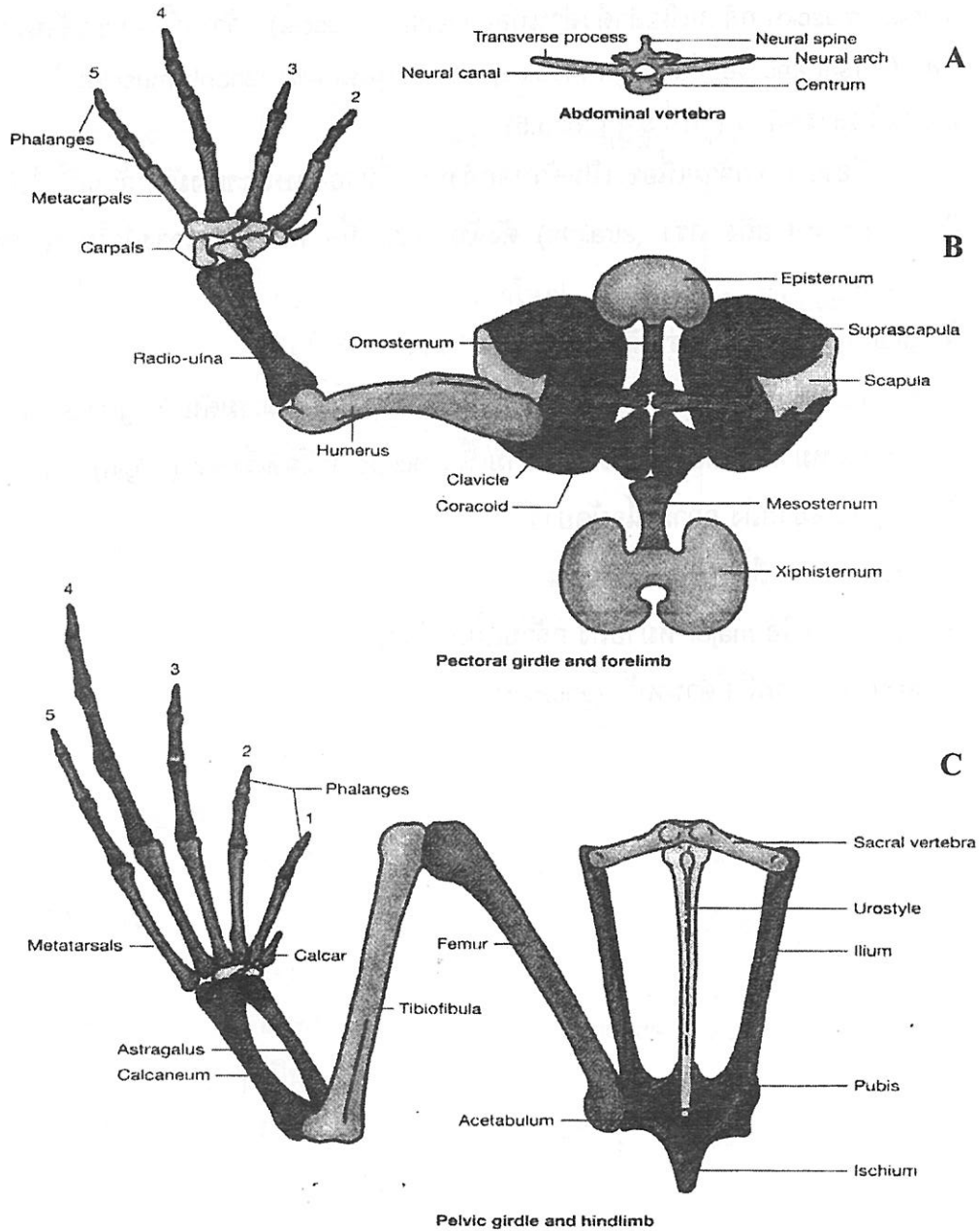
2. กระดูกรองรับขาหลังหรือกระดูกเชิงกราน (pelvic girdle)

เป็นกระดูกบริเวณสะโพก ประกอบด้วย กระดูก 3 คู่ที่ติดกับตอนท้ายเกิดเป็นรูปตัว V (รูปที่ 5.3) ได้แก่

- 2.1 Ilium มี 2 กิ่งวางในแนวแกนยาวของลำตัว ปลายด้านหน้าต่อกับปีก sacrum
- 2.2 Ischium อยู่ตอนท้ายเป็นกระดูกแบนประกบกันแน่น
- 2.3 Pubis (กระดูกหัวเหน่า) อยู่ระหว่าง ilium และ ishium ลักษณะคล้ายพัด

3. กระดูกขาหน้าและขาหลัง ประกอบด้วยกระดูกชิ้นต่าง ๆ (รูปที่ 5.3) ดังนี้

	<u>ขาหน้า</u>	<u>ขาหลัง</u>
กระดูกต้นขาหน้าและขาหลัง	humerus	femur
กระดูกรองรับขาหน้าและแข้ง	radio-ulna	tibio-fibula
กระดูกข้อมือและข้อเท้า	carpals	tarsals
กระดูกฝ่ามือและฝ่าเท้า	metacarpals	metatarsals



รูปที่ 5.3 กระดูกสันหลังอก (A) กระดูกรองรับขาหน้าและกระดูกขาหน้า (B) กระดูกเชิงกรานและขาหลัง (C)

กล้ามเนื้ออกบ

ให้นักศึกษารับกบสวดหรือกบตองจากเจ้าหน้าที่ห้องปฏิบัติการ ใช้กรรไกรตัดหนัง จากท้องถึงคาง จากหน้าอกไปยังแขนทั้งสองข้าง และจากท้องไปจนถึงข้อเท้าทั้งสองข้าง หนังกบออกไปทางหัวและขา จนหนังกบหลุดออกไปจากตัวกบหมด เพื่อให้แลเห็นกล้ามเนื้อชัดเจน

กบมีมัดกล้ามเนื้ออยู่เป็นจำนวนมาก ในปฏิบัติการนี้ให้ศึกษาเฉพาะกล้ามเนื้อที่สำคัญและเห็นได้ชัดเจนจากกบที่ดองไว้หรือกบสวด ได้แก่ กล้ามเนื้อใต้คาง กล้ามเนื้อบนหลัง (dorsal muscle) กล้ามเนื้อลำตัวด้านท้อง (ventral muscle) กล้ามเนื้อต้นขาด้านหลังและด้านท้อง (dorsal and ventral thigh muscle) และกล้ามเนื้อแข้ง (shank muscle) ดังรายละเอียดปรากฏในตารางที่ 1 (รูปที่ 5.4 และ 5.5)

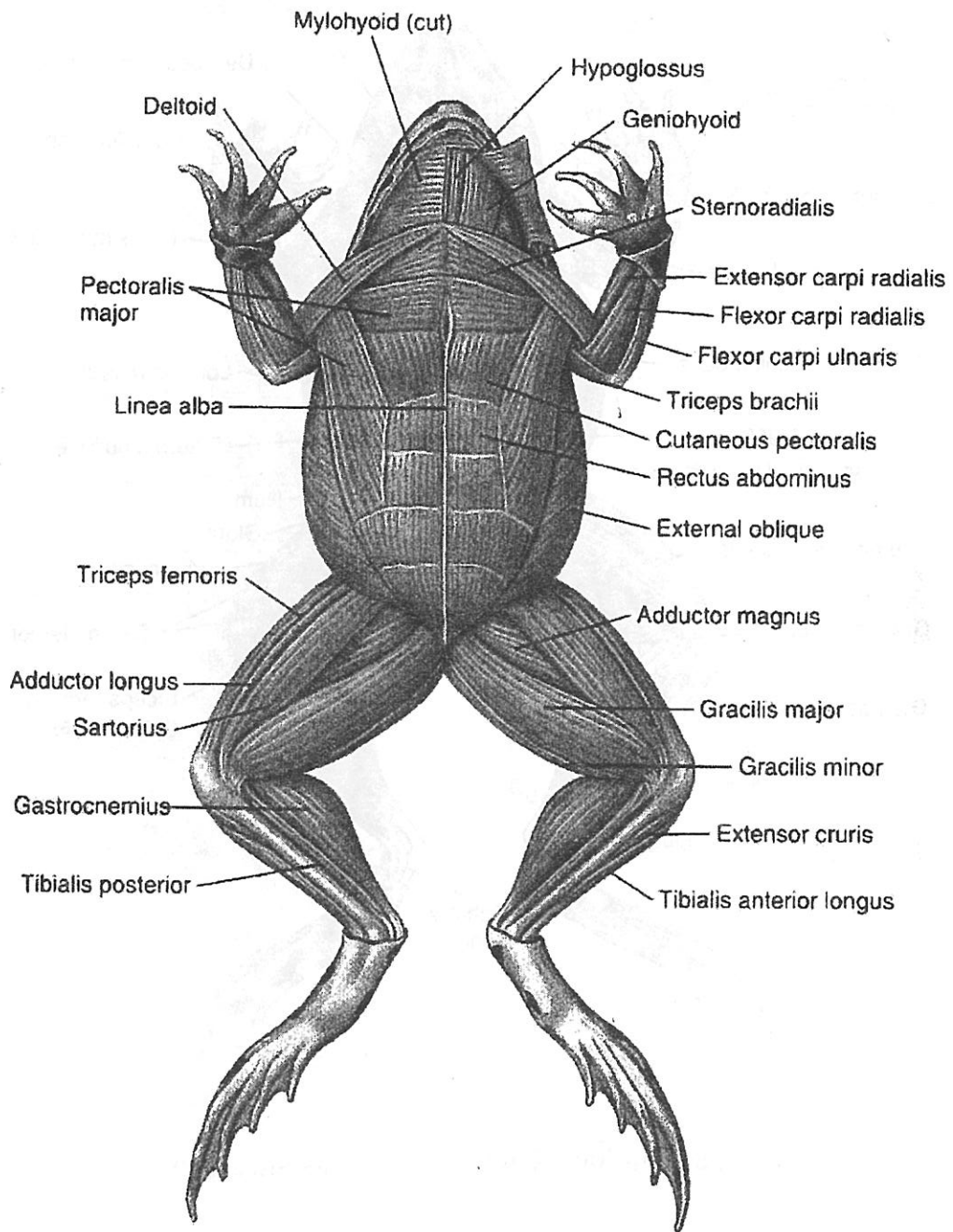
ชื่อของมัดกล้ามเนื้อจะเป็นตัวบอกถึงหน้าที่หรือลักษณะของมัดกล้ามเนื้อได้ เช่น

- ◇ rectus หมายถึง ตรง (straight) ดังนั้น กล้ามเนื้อ rectus จะวางตัวในแนวแกนยาวของลำตัว
- ◇ gracilis หมายถึง รูปร่างดี (slender)
- ◇ triceps หมายถึง สามหัว ดังนั้น กล้ามเนื้อ triceps จะมีจุดเริ่มต้น (origin) 3 จุด
- ◇ biceps หมายถึง สองหัว ดังนั้น กล้ามเนื้อ biceps จะมีจุดเริ่มต้น (origin) 2 จุด
- ◇ longus หมายถึง กล้ามเนื้อม้ายาว
- ◇ brevis หมายถึง กล้ามเนื้อมัดสั้น
- ◇ magnus หรือ major หมายถึง กล้ามเนื้อมัดใหญ่
- ◇ anticus หมายถึง ด้านหน้า (anterior)

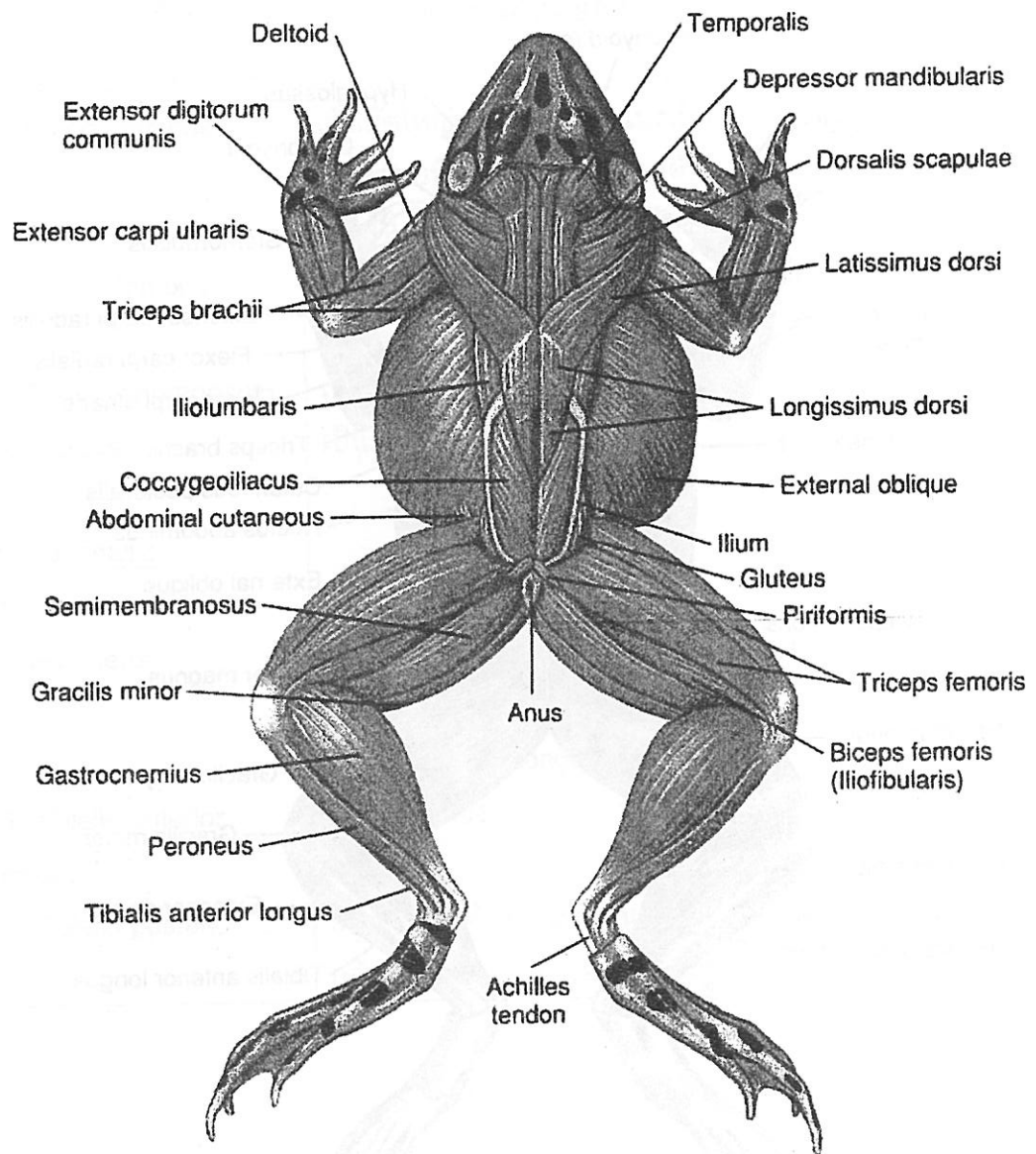
ตารางที่ 1 กล้ามเนื้อหลักของลำตัวและขา

กล้ามเนื้อ	ตำแหน่ง/ลักษณะ	หน้าที่
<u>กล้ามเนื้อใต้คาง</u>		
1. Mylohyoid	อยู่ใต้คางเป็นแผ่นแบนตามขวาง	ทำให้พื้นล่างของปากและคอ หอยยกขึ้นในขณะหายใจ
<u>กล้ามเนื้อบนหลัง</u>		
1. Dorsalis scapulae	อยู่เหนือกระดูก scapula	ยกขาหน้าไปด้านหลังและยกขึ้น
2. Latissimus dorsi	พาดจากกลางหลังเฉียงไปทาง กระดูกต้นแขน (humerus)	ดึงขาหน้าไปด้านหลัง
3. Longissimus dorsi	เป็นกล้ามเนื้อมัตยาวตลอดสันหลัง	เหยียดหลังให้ตรง
<u>กล้ามเนื้อลำตัวด้านท้อง</u>		
1. Pectoralis	อยู่บริเวณอก เป็นมัดใหญ่	งอ ดึง และหมุนขาหน้า
2. Rectus abdominus	อยู่กึ่งกลางด้านท้อง เป็นรูปตัว U หัวกลับ กึ่งกลางของกล้ามเนื้อใน แนวแกนกลางตัวมีเส้นเอ็นสีขาว ผ่านเรียกว่า linea alba	ช่วยพยุงอวัยวะภายในช่องท้อง
3. External oblique	อยู่ด้านข้างลำตัว เป็นกล้ามเนื้อแผ่น บาง ระหว่างขาหน้าและขาหลัง	เสริมความแข็งแรงให้ท้องและ พยุงอวัยวะภายใน
4. Transversus	อยู่ด้านในของ external oblique (ต้องฉีกกล้ามเนื้อแผ่นนอกออก)	ช่วยพยุงอวัยวะภายในช่องท้อง
<u>กล้ามเนื้อต้นขาด้านท้อง</u>		
1. Sartorius	อยู่กึ่งกลางของขาด้านท้อง	ดึงต้นขาเข้าหาตัวและงอขา
2. Adductor magnus	เป็นรูปสามเหลี่ยมอยู่ระหว่าง sartorius กับ gracilis major	ดึงต้นขาเข้าหาตัวและงอขา
3. Gracilis major	อยู่ตรงข้ามกับ semimembranosus เป็นกล้ามเนื้อมัดใหญ่	ดึงขาเข้าหาตัวและงอขา
4. Gracilis minor	กล้ามเนื้อแบนเป็นแถบอยู่ตรง รอยต่อของ semimembranosus กับ gracilis major	ดึงขาเข้าหาตัวและงอขา
5. Adductor longus	เป็นแถบของกล้ามเนื้ออยู่คู่กับ adductor magnus แต่ถูก sartorius ปิดไว้	ดึงขาเข้าหาตัว

กล้ามเนื้อ	ตำแหน่ง/ลักษณะ	หน้าที่
กล้ามเนื้อต้นขาด้านหลัง		
1. Triceps femoris	เป็นมัดใหญ่อยู่ตรงหน้าขาแบ่งเป็น 3 มัดย่อยที่แยกกันเฉพาะตอนต้นเท่านั้น ส่วนปลายจะเกาะต่อกัน	ดึงต้นขาและเหยียดขา
2. Biceps femoris	เป็นมัดอยู่ระหว่าง triceps femoris และ semimembranosus	เหยียดและดึงต้นขา งอขา
3. Semimembranosus	เป็นมัดใหญ่ถัดจาก biceps femoris	ดึงเหยียดต้นขาและงอขา
4. Gluteus	เป็นมัดยาว	หมุนต้นขาไปข้างหน้า
กล้ามเนื้อแข้ง		
1. Gastrocnemius	กล้ามเนื้อมัดใหญ่ที่น่อง	งอขาและเหยียดเข่าและเท้า
2. Peroneus	เป็นมัดอยู่ด้านหลังของขาอยู่ระหว่าง gastrocnemius และ tibialis anterior longus	เหยียดขาและเท้า
3. Tibialis anterior longus	กล้ามเนื้อแข้ง	เหยียดขาและงอเข่า
4. Tibialis posterior	อยู่ทางด้านท้องของขาเป็นแถบกล้ามเนื้อเล็ก ๆ เกาะติดกับกระดูก	เหยียดขาและงอเข่า



รูปที่ 5.4 กล้ามเนื้อกบด้านท้อง (Hickman และคณะ, 2001)



รูปที่ 5.5 กล้ามเนื้อกบด้านหลัง (Hickman และคณะ, 2001)

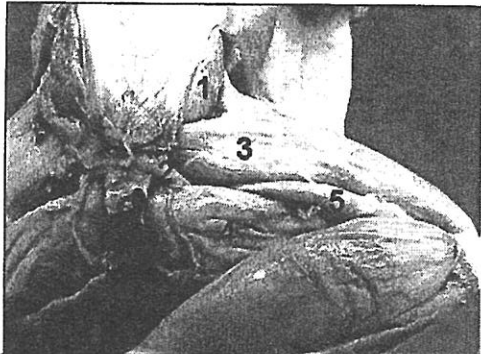
เอกสารอ้างอิง

1. Hickman, C.P., F.M. Hickman and W.C. Ober. 1997. **Laboratory Studies in Integrated Principles of Zoology**. 9th ed. WCB/McGraw-Hill: Boston.
2. Hickman, C.P., F.M. Hickman and L.B. Kats. 2001. **Laboratory Studies in Integrated Principles of Zoology**. 10th ed. WCB/McGraw-Hill: Boston.
3. Lytle, L.F. 2000. **General Zoology Laboratory Guide**. 13th ed. McGraw-Hill: Boston. p. 259-268.

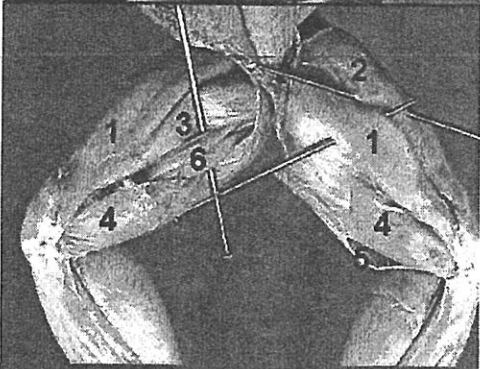
แบบฝึกหัดปฏิบัติการที่ 5

ชื่อ _____ รหัส _____ กลุ่มที่ _____ ห้อง _____

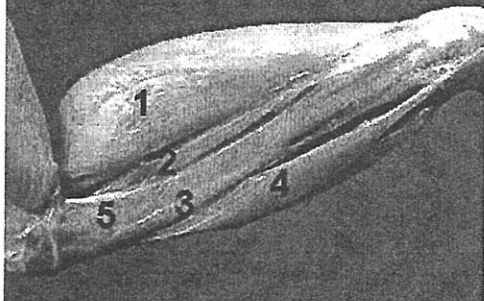
หมายเลขกล้ามเนื้อและกระดูกที่อยู่ในแต่ละรูปมีชื่อเรียกว่าอะไร



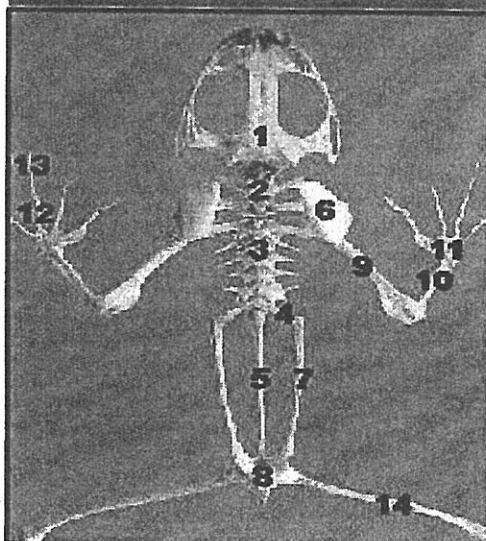
1. คือ.....
2. คือ.....
3. คือ.....
4. คือ.....
5. คือ.....



1. คือ.....
2. คือ.....
3. คือ.....
4. คือ.....
5. คือ.....
6. คือ Semitendinosus



1. คือ.....
2. คือ.....
3. คือ.....
4. คือ.....
5. คือ.....



1. คือ.....
2. คือ.....
3. คือ.....
4. คือ.....
5. คือ.....
6. คือ.....
7. คือ.....
8. คือ.....
9. คือ.....

ปฏิบัติการที่ 6 ระบบขับถ่ายและสืบพันธุ์ (Urogenital System)

ผศ.ดร. พาณี วรรณนิธิกุล

ระบบขับถ่ายปัสสาวะ (urinary system หรือ excretory system) และระบบสืบพันธุ์ (reproductive system) ของสัตว์มีกระดูกสันหลัง มีความสัมพันธ์ทางโครงสร้างใกล้ชิดกัน ดังนั้นจึงถูกศึกษาร่วมกันในลักษณะของระบบขับถ่ายร่วมสืบพันธุ์ อย่างไรก็ตาม ระบบทั้งสองนี้ทำหน้าที่แตกต่างกัน ระบบขับถ่ายทำหน้าที่กำจัดของเสียออกจากร่างกาย ส่วนระบบสืบพันธุ์ทำหน้าที่สร้างเซลล์สืบพันธุ์ (ไข่และอสุจิ) เป็นแหล่งสำหรับการเจริญเติบโตของเอ็มบริโอ (embryo) และควบคุมฮอร์โมนที่เกี่ยวข้องกับการพัฒนาด้านเพศด้วย

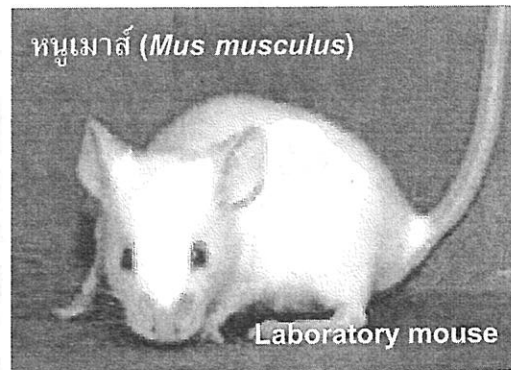

วัตถุประสงค์

เมื่อนักศึกษาผ่านปฏิบัติการนี้แล้ว ควรจะมีความสามารถดังต่อไปนี้

1. บอกชื่อ ตำแหน่งและหน้าที่ของอวัยวะของระบบขับถ่ายและสืบพันธุ์ของหนูได้
2. อธิบายลักษณะทางจุลกายวิภาคศาสตร์ (histology) ของไต อัณฑะ และรังไข่ได้
3. อธิบายความสัมพันธ์ระหว่างระบบขับถ่ายและระบบสืบพันธุ์ได้

อุปกรณ์

1. หนูที่ยังมีชีวิตเพศผู้และเพศเมีย
2. เครื่องมือผ่าตัด 1 ชุด
3. สไลด์ถาวรของไต อัณฑะและรังไข่
4. กล้องจุลทรรศน์คอมพาวด์ (compound microscope)
5. น้ำเกลือ 0.9%



รูปที่ 6.1 ตัวอย่างหนูสำหรับใช้ในห้องปฏิบัติการ 2 ชนิด หนูแรท (*Rattus norvegicus*) และหนูเม้าส์ (*Mus musculus*)

กิจกรรมที่ 1 ศึกษาลักษณะอวัยวะเพศภายนอก (external genitalia)

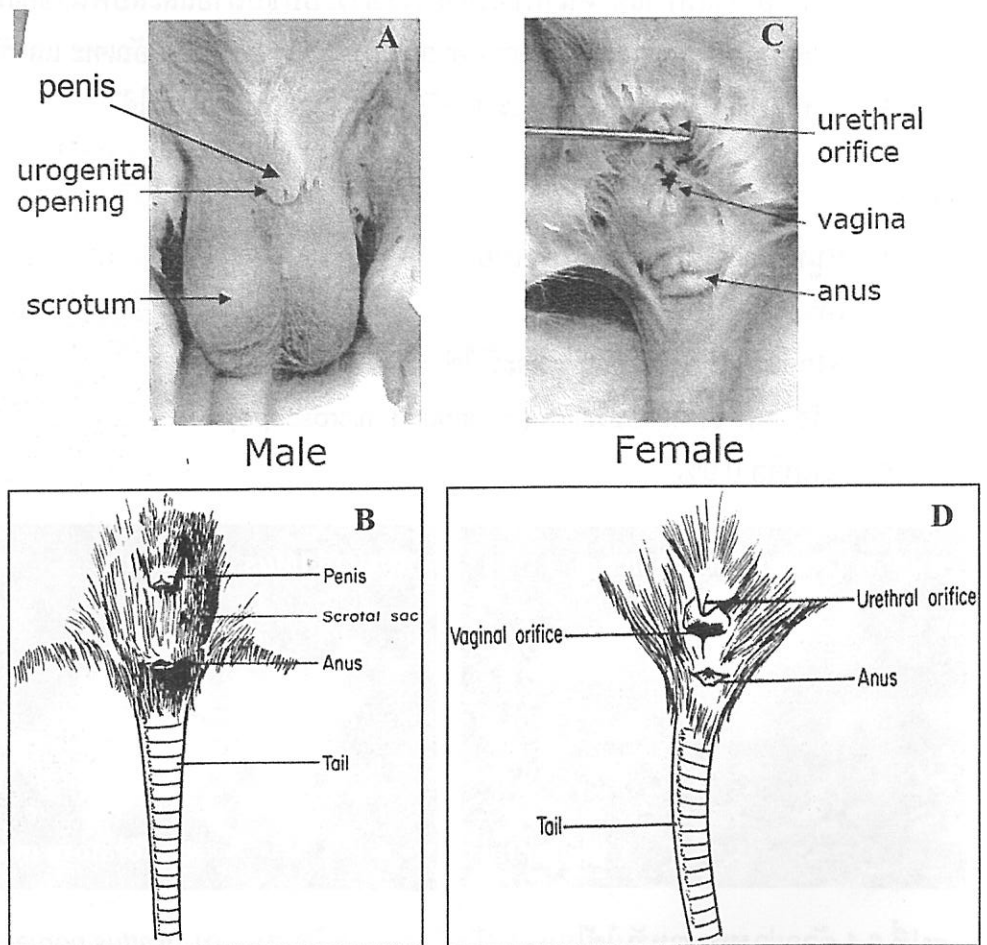
วิธีการ

นำหนูเพศผู้หรือเพศเมียที่วางยาสลบโดยใช้คลอโรฟอร์ม มาวางบนถาดผ้าตัด ศึกษา ลักษณะอวัยวะเพศภายนอกของหนู โดยเปรียบเทียบกับรูปที่ 6.2

เริ่มที่ส่วนฐานของหาง (tail) จะพบช่อง **anus** (ทวารหนัก) ถ้าเป็นหนูเพศผู้จะมี **scrotum** หรือ **scrotal sac** (ถุงอัณฑะ) 2 ถุง อยู่ถัดมาทาง ventral (ด้านท้อง) ของทวารหนัก ในช่วงฤดูผสมพันธุ์แต่ละ **scrotum** จะมี 1 **testis** (อัณฑะ, **testes** - พหูพจน์) (ในช่วงเวลาอื่น testes จะอยู่ภายในช่องท้อง และ scrotum จะว่างเปล่า) ทาง anterior (ด้านหน้า) ของถุงอัณฑะ คือ **penis** (เพนิส, องคชาติ) ที่ส่วนปลายของ penis จะมีรูเปิดของระบบขับถ่ายร่วมสืบพันธุ์ (urethral opening) โดยปกติ penis จะมีหนังหุ้มเรียกว่า **prepuce** (หนังหุ้มปลาย)

ถ้าเป็นหนูเพศเมียจะพบรูเปิดของช่องคลอด (vagina orifice) อยู่ถัดมาทาง ventral ของ anus และมีรูเปิดของหลอดปัสสาวะ (urethral orifice, แยกจากรูเปิดของช่องคลอด) อยู่บริเวณด้านหน้าของ clitoris ซึ่งอยู่ถัดมาทางด้าน ventral ของ **vagina** (ช่องคลอด)

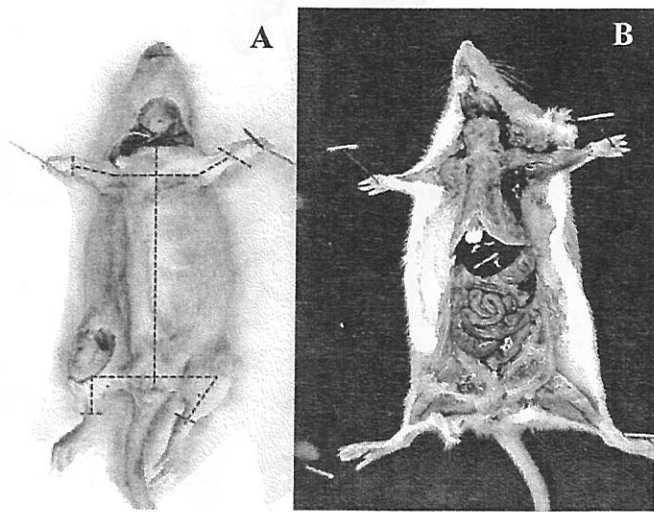
เมื่อศึกษากิจกรรมที่ 1 เรียบร้อยแล้วให้ใช้หนูตัวเดิมในการศึกษากิจกรรมที่ 2 ต่อไป



รูปที่ 6.2 อวัยวะเพศภายนอกของหนูเพศผู้ (A และ B) และหนูเพศเมีย (C และ D)

กิจกรรมที่ 2 ศึกษาโครงสร้าง ตำแหน่งและหน้าที่ของระบบขับถ่ายร่วมสืบพันธุ์ วิธีการ

ใช้กรรไกรตัดหนังและ
กล้ามเนื้อท้องของหนูตามแนว
เส้นประดังในรูปที่ 6.3 A พยายามยก
ปลายกรรไกรขึ้นเพื่อจะได้ไม่ตัดถูก
อวัยวะภายใน เปิดกล้ามเนื้อออกจะ
เห็นอวัยวะภายในบริเวณท้องดังใน
รูปที่ 6.3 B ใช้ปากคีบยกส่วนของ
ลำไส้ออกไปจะเห็นอวัยวะของระบบ
ขับถ่ายและระบบสืบพันธุ์



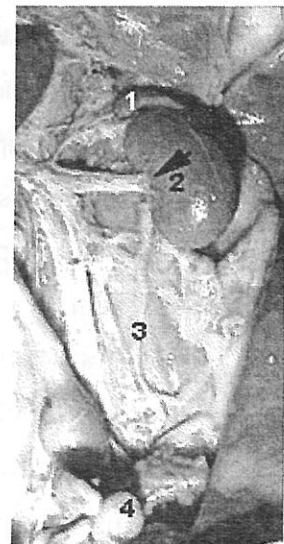
รูปที่ 6.3 อวัยวะภายในของหนู

2.1 ระบบขับถ่าย (รูปที่ 6.4 และ 6.5)

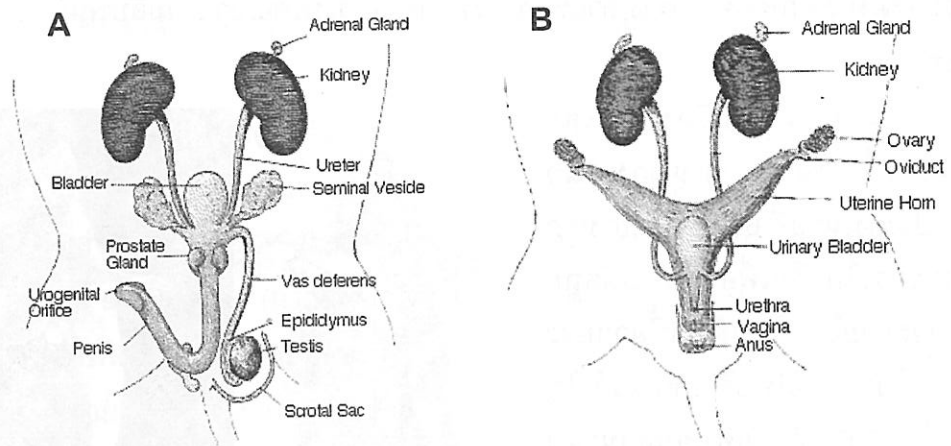
ระบบขับถ่ายของหนูประกอบด้วย kidneys (ไต) 1 คู่, ureters (หลอดไต) 1 คู่, urinary bladder (กระเพาะปัสสาวะ) 1 ถุง และ urethra (หลอดปัสสาวะ) 1 หลอด

ไตมีรูปร่างคล้ายเมล็ดถั่วสีแดงคล้ำ วางแนบกับพื้นด้านหลังของช่องท้องบริเวณแฉกแต่
ละด้านของกระดูกสันหลัง ไตทำหน้าที่ช่วยให้ของเสียในโตรเจนเข้มข้นขึ้นและผลิตปัสสาวะ
(urine) ไตมีส่วนเว้าทางด้านข้างเรียกว่า **hilus** (ลูกศรชี้ในรูปที่ 6.4) ซึ่งเป็นทางเข้าและออกของ
renal artery, renal vein และ ureter ส่วนของ ureter จะเห็นเป็น
ท่อเล็กๆ คล้ายเส้นด้าย ทำหน้าที่นำปัสสาวะออกจากไตไปยัง
urinary bladder ให้จับไตสายไปมาเบาๆ จะหาดำแหน่งของ ureter
ได้ง่ายขึ้น โดยปกติ urinary bladder มีขนาดเล็กและค่อนข้างแข็ง
เนื่องจากไม่มีปัสสาวะขังอยู่ภายในและกล้ามเนื้อหดตัว ท่อที่นำ
ปัสสาวะออกจาก urinary bladder ไปยังช่องเปิดออกสู่ภายนอก คือ
urethra ซึ่งเป็นท่ออยู่ภายใน penis ในหนูเพศผู้ urethra ทำหน้าที่
นำทั้งปัสสาวะและอสุจิ (sperm) ออกสู่ภายนอก

ด้านบนของไตจะมี **adrenal gland** (ต่อมหมวกไต) ซึ่งเป็น
ต่อมไร้ท่อทำหน้าที่เกี่ยวกับการควบคุมเมแทบอลิซึม และพัฒนาการ
ทางเพศ



รูปที่ 6.4 อวัยวะของระบบขับถ่ายของหนู, 1 = adrenal gland,
2 = kidney, 3 = ureter, และ 4 = urinary bladder, ลูกศรชี้
ตำแหน่งของ hilus



รูปที่ 6.5 โดอะแกรมแสดงอวัยวะของระบบขับถ่ายและระบบสืบพันธุ์ของหนูเพศผู้ (A) และหนูเพศเมีย (B)

2.2 ระบบสืบพันธุ์ของหนูเพศผู้ (รูปที่ 6.5, 6.6 และ 6.7)

ระบบสืบพันธุ์ของหนูเพศผู้ประกอบด้วย penis, scrotum และ testes รวมทั้ง urethra, accessory glands (ต่อมช่วย) และ accessory ducts (ท่อช่วย) ต่างๆ

เริ่มศึกษาระบบสืบพันธุ์ของหนูเพศผู้โดยหาตำแหน่งของ **testes** ซึ่งเป็นแหล่งผลิตอสุจิ และฮอร์โมน testosterone (ฮอร์โมนเพศชาย) ในช่วงฤดูผสมพันธุ์ testes จะอยู่ในถุง **scrotum** เมื่อพบ scrotum ให้ตัดผ่ากลางถุงตามแนวยาว ดึงเอา testes รูปไข่ 2 กระเปาะออกมา รอบๆ แต่ละ testis จะพบโครงสร้างรูปตัว C เรียกว่า **epididymis** (เอพิดีไดมิส) เป็นท่อขดไปมายึดติดกับผิวด้านข้างของ testis ทำหน้าที่เป็นแหล่งสะสมอสุจิที่ถูกสร้างมาจาก testes

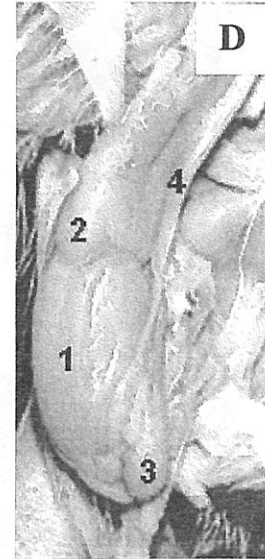
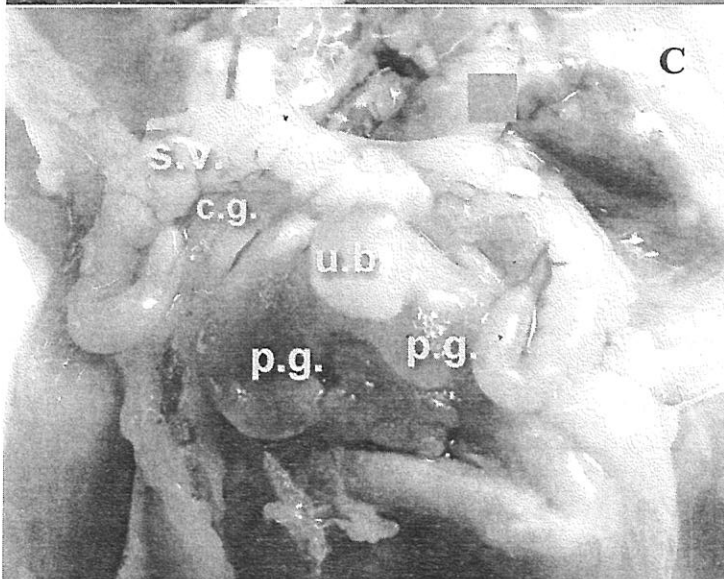
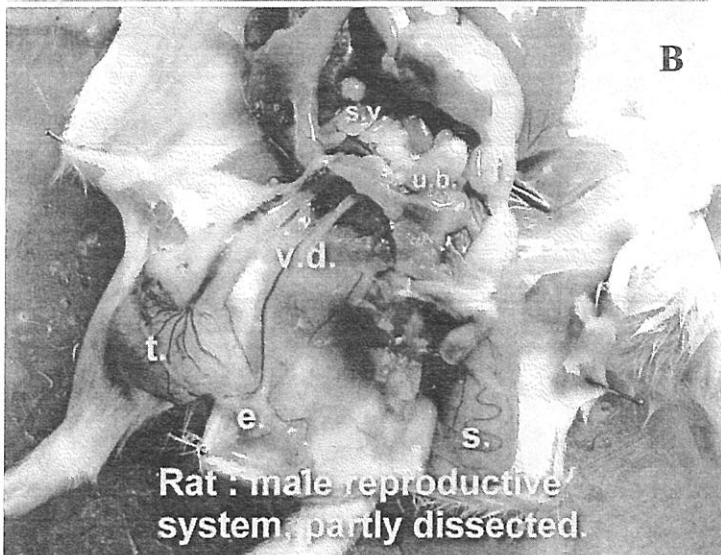
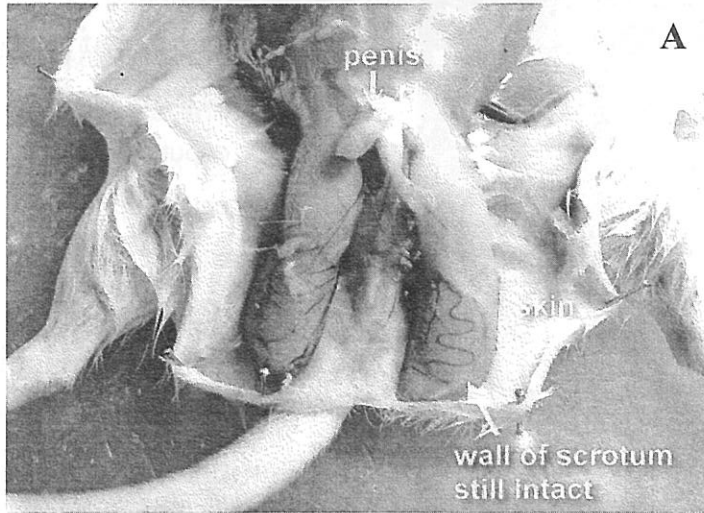
Epididymis แบ่งออกเป็น 3 ส่วนได้แก่

- ก. caput epididymis เป็นส่วนหัวของ epididymis อยู่ทางส่วนหัวของ testis
- ข. corpus epididymis เป็นส่วนกลางของ epididymis ต่อจาก caput อยู่ทางด้านข้างของ testis
- ค. cauda epididymis เป็นส่วนหางของ epididymis เป็นแหล่งเก็บอสุจิที่เจริญเต็มที่แล้ว

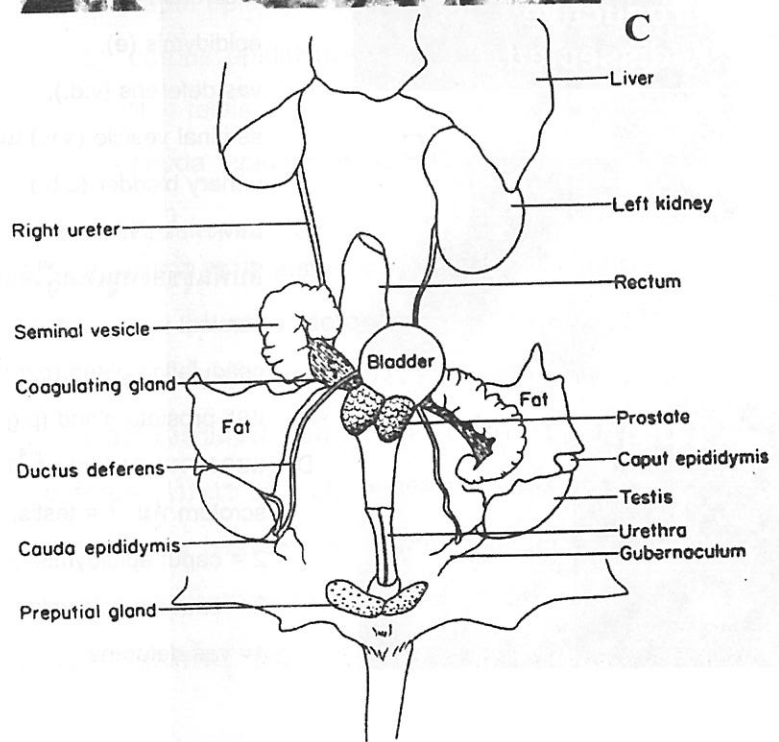
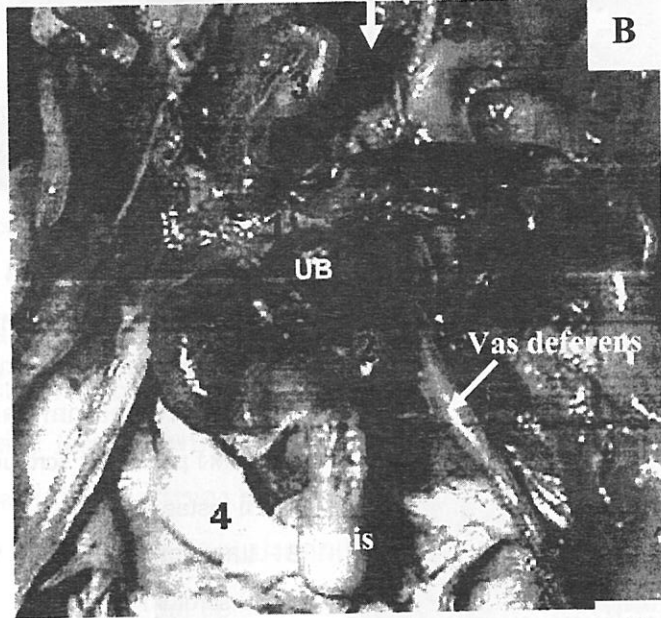
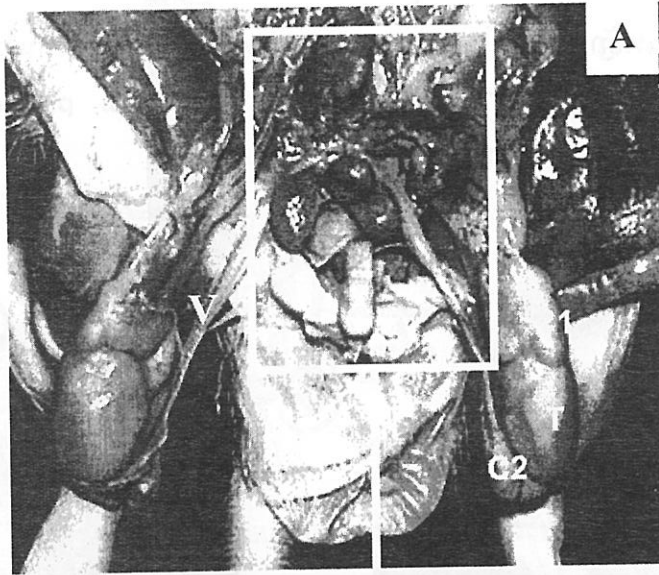
อสุจิที่สร้างจาก testes จะผ่านเข้าไปใน caput, corpus และ cauda epididymis เข้าสู่ **vas deferens (ductus deferens)** ซึ่งเป็นท่อนาดกลางต่อจาก epididymis ทอดยาวจาก scrotum ผ่านเข้าไปยังช่องท้องเปิดเข้าสู่ **urethra** ซึ่งเป็นท่ออยู่ภายใน penis

ต่อมช่วยของระบบสืบพันธุ์หนูเพศผู้ ประกอบด้วย **ampullary gland** 1 คู่ อยู่บริเวณที่ vas deferens เปิดเข้าสู่ urethra อาจมองเห็นได้ยาก, **prostate glands** (ต่อมลูกหมาก) 1 คู่ อยู่ติดกับ urinary bladder และ **seminal vesicle (vesicular glands)** 1 คู่ เป็นต่อมเรียวยาวโค้งงอ สารคัดหลั่งจากต่อมทั้งหมดนี้เมื่อรวมกับอสุจิจะเรียกว่า **semen** ซึ่งจะถูกหลั่งออกมาระหว่างการผสมพันธุ์ นอกจากนี้ยังมี **coagulating gland** 1 คู่ (อยู่ที่ส่วนโค้งของ seminal

vesicle) หลั่งสารที่จะจับตัวเป็นก้อนพลัก (plug) ใน vagina ของหนูเพศเมีย ช่วยป้องกันไม่ให้
 อสุจิจากการผสมพันธุ์ครั้งต่อไปเข้าไปถึงไข่ได้ ส่วนที่บริเวณใกล้กับ penis จะมี **preputial
 glands** 1 คู่ หลั่งสารที่ช่วยหล่อลื่น vagina ของหนูเพศเมีย



รูปที่ 6.6 ภาพถ่ายแสดงส่วน
 ต่าง ๆ ของระบบสืบพันธุ์ของหนู
 เพศผู้, A-C เป็นภาพถ่ายจากหนู
 สด, D เป็นภาพถ่ายจากหนูตอง
 A แสดง penis และ scrotum ที่
 มี testes อยู่ภายใน
 B แสดงส่วนของ testis (t) ที่ไม่มี
 scrotum (s) หุ้ม,
 epididymis (e),
 vas deferens (v.d.),
 seminal vesicle (s.v.) และ
 urinary bladder (u.b.)
 C แสดงต่อมช่วยของระบบ
 สืบพันธุ์ของหนูเพศผู้ได้แก่
 seminal vesicle (s.v.),
 coagulating gland (c.g.)
 และ prostate gland (p.g.)
 D แสดงส่วนของ testis ที่ไม่มี
 scrotum หุ้ม, 1 = testis,
 2 = caput epididymis,
 3 = cauda epididymis,
 4 = vas deferens



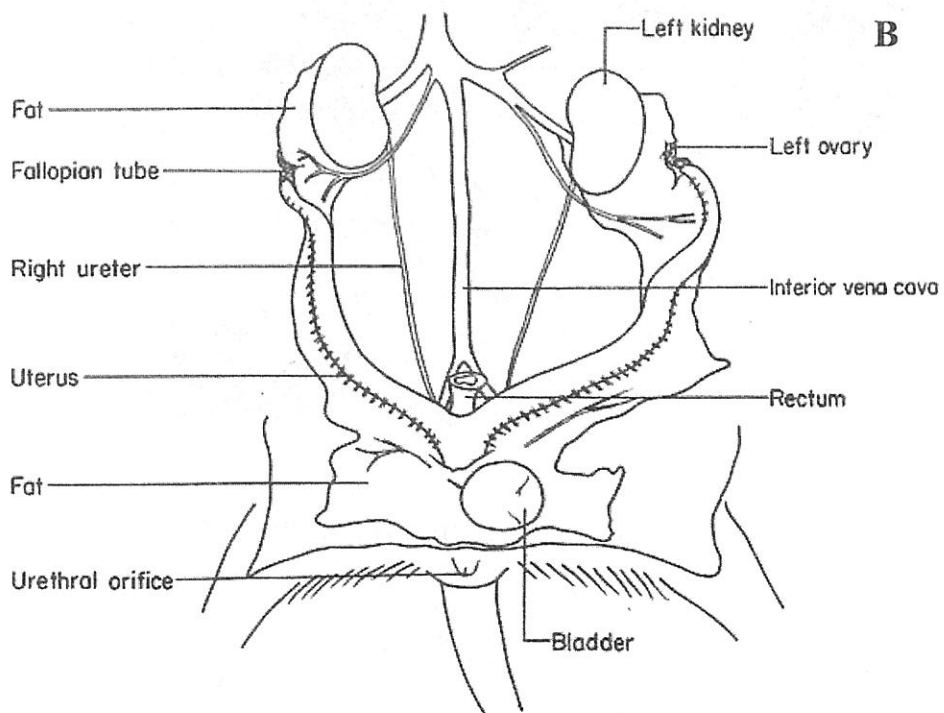
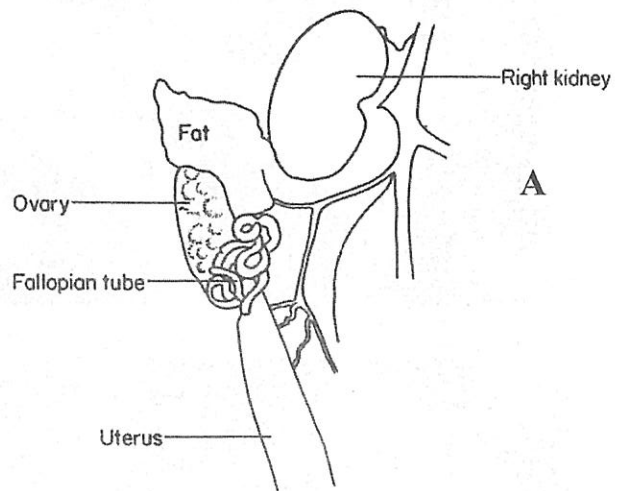
รูปที่ 6.7 ภาพถ่ายจากหนูดอง (A และ B) และไตอะแกรม (C) แสดงส่วนต่างๆของระบบสืบพันธุ์ของหนูเพศผู้

- A แสดงระบบสืบพันธุ์ของหนูเพศผู้ทั้งระบบ,
C1 = caput epididymis,
C2 = cauda epididymis,
T = testis,
V= vas deferens
- B ภาพขยายกรอบสี่เหลี่ยมใน A แสดงต่อมช่วยของระบบสืบพันธุ์ของหนูเพศผู้ได้แก่ ampullary gland (1), prostate glands (2), seminal vesicles และ coagulating glands (3) และ preputial gland (4), UB = urinary bladder
- C ไตอะแกรมแสดงระบบสืบพันธุ์ของหนูเพศผู้ทั้งระบบ

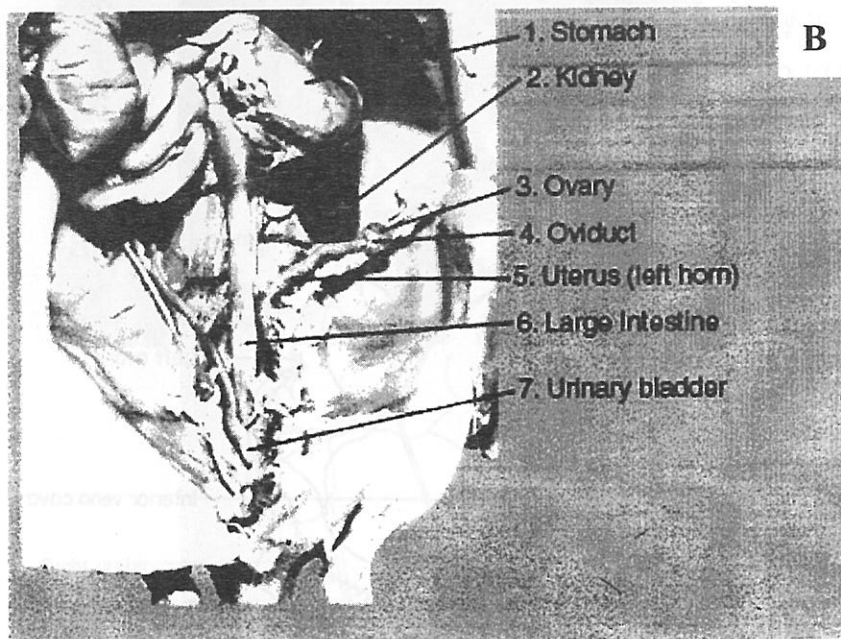
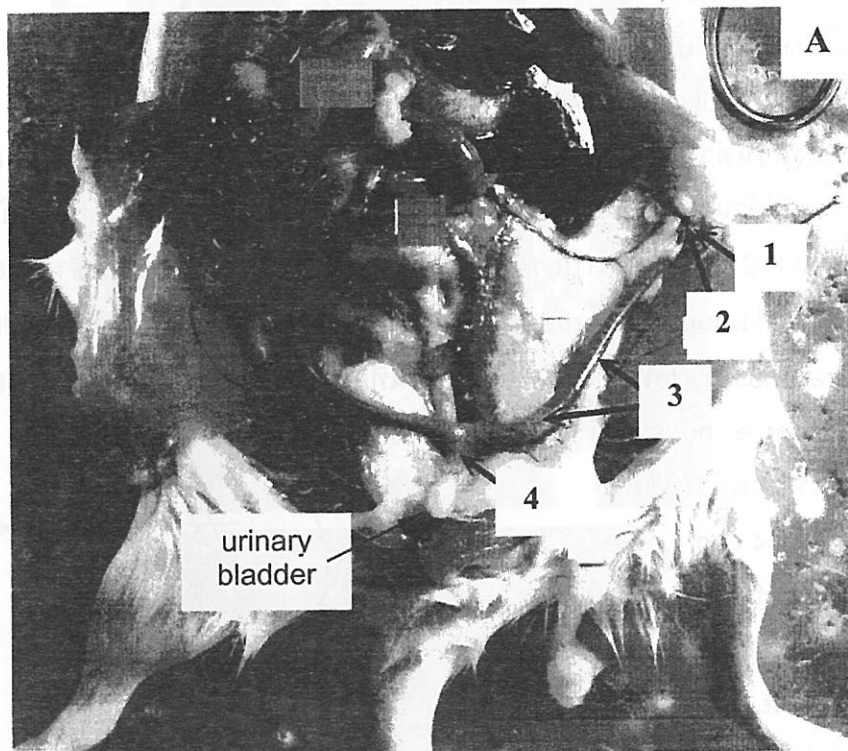
2.3 ระบบสืบพันธุ์ของหนูเทศเมีย (รูปที่ 6.8 และ 6.9)

ระบบสืบพันธุ์ของหนูเทศเมียประกอบด้วย ovary (รังไข่) 1 คู่, oviduct (ท่อนำไข่) 1 คู่, uterus (มดลูก) ที่ประกอบด้วย uterine horns 2 กิ่ง และ vagina (ช่องคลอด)

การหาดำแหน่งส่วนต่างๆของระบบสืบพันธุ์ของหนูเทศเมียเริ่มจากตำแหน่งของ vagina ซึ่งเป็นท่อสั้นๆ อยู่ด้านหลังของ urinary bladder ต่อจาก vagina ขึ้นไปด้านบนจะเป็น uterus (uterine horn) 2 กิ่ง ลักษณะเป็นรูปตัว V แยกจากกันยื่นไปยังไตแต่ละข้าง เรียก ลักษณะของ uterus เช่นนี้ว่า **duplex uterus** ขนาดและลักษณะของ uterus จะเปลี่ยนแปลงตามวงจรการเป็นสัด (estrous cycle) ของหนู uterus เป็นที่อยู่ของตัวอ่อนหนูจนกระทั่งคลอด ที่ส่วนปลายของแต่ละ uterine horn จะพบ ovary ลักษณะเหมือนก้อนไขมันเล็กๆ หยุนๆ ทำหน้าที่สร้าง egg หรือ ova (ไข่) และฮอร์โมน estrogen และ progesterone ระหว่าง ovary และ uterine horn มี oviduct (fallopian tube) ลักษณะเป็นกลุ่มของท่อสีขาวเล็กๆ ขดไปมาเป็นกระจุก เป็นทางผ่านของไข่หรือตัวอ่อนจาก ovary เข้าสู่ uterine horn และเป็นตำแหน่งที่จะมีการปฏิสนธิ (fertilization) เกิดขึ้น



รูปที่ 6.8 A และ B ไดอะแกรมแสดงระบบสืบพันธุ์ของหนูเทศเมีย



รูปที่ 6.9 ภาพถ่ายแสดงส่วนต่างๆของระบบสืบพันธุ์ของหนูเทศเมีย

A ภาพถ่ายจากหนูสด

1 = ovary, 2 = oviduct, 3 = uterine horn, 4 = vagina

B ภาพถ่ายจากหนูดอง

กิจกรรมที่ 3 ศึกษาจุลกายวิภาคศาสตร์ของไต อวัยวะและรังไข่ วิธีการ

ให้ศึกษาสไลด์เนื้อเยื่อถาวรของไต อวัยวะ และรังไข่ ด้วยกล้องจุลทรรศน์คอมพาวด์ ที่ตั้งแสดงไว้ เริ่มศึกษาด้วยกำลังขยายต่ำ (เลนส์วัตถุ x4) จากนั้นจึงเพิ่มกำลังขยายให้สูงขึ้น เป็นเลนส์วัตถุ x10 และ x40 ตามลำดับ โดยเปรียบเทียบกับรูปที่ 6.10, 6.11, 6.12, 6.13 และ 6.14 วาดรูปและลงรายการ (label) โครงสร้างของอวัยวะเหล่านี้เท่าที่จะเป็นไปได้

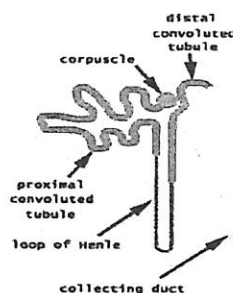
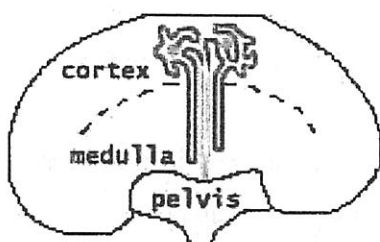
3.1 ลักษณะจุลกายวิภาคศาสตร์ของไตที่ถูกผ่ากลางตามยาว (รูปที่ 6.10 และ 6.11)

ที่กำลังขยายต่ำจะเห็นไตแบ่งออกเป็น 2 ชั้น ชั้นนอก เรียกว่า cortex (คอร์เทกซ์) และชั้นในเรียก medulla (เมดัลลา) ส่วนของ nephron (เนฟรอน) ซึ่งเป็นหน่วยทำงานของไต ประกอบด้วย renal corpuscle (glomerulus ที่มี Bowman's capsule หุ้ม) และ tubules (ท่อฝอย) ต่างๆ ได้แก่ proximal และ distal tubules ที่อยู่ในชั้น cortex, collecting tubules และ loop of Henle (thin segments และ thick segments) ที่อยู่ในชั้น medulla

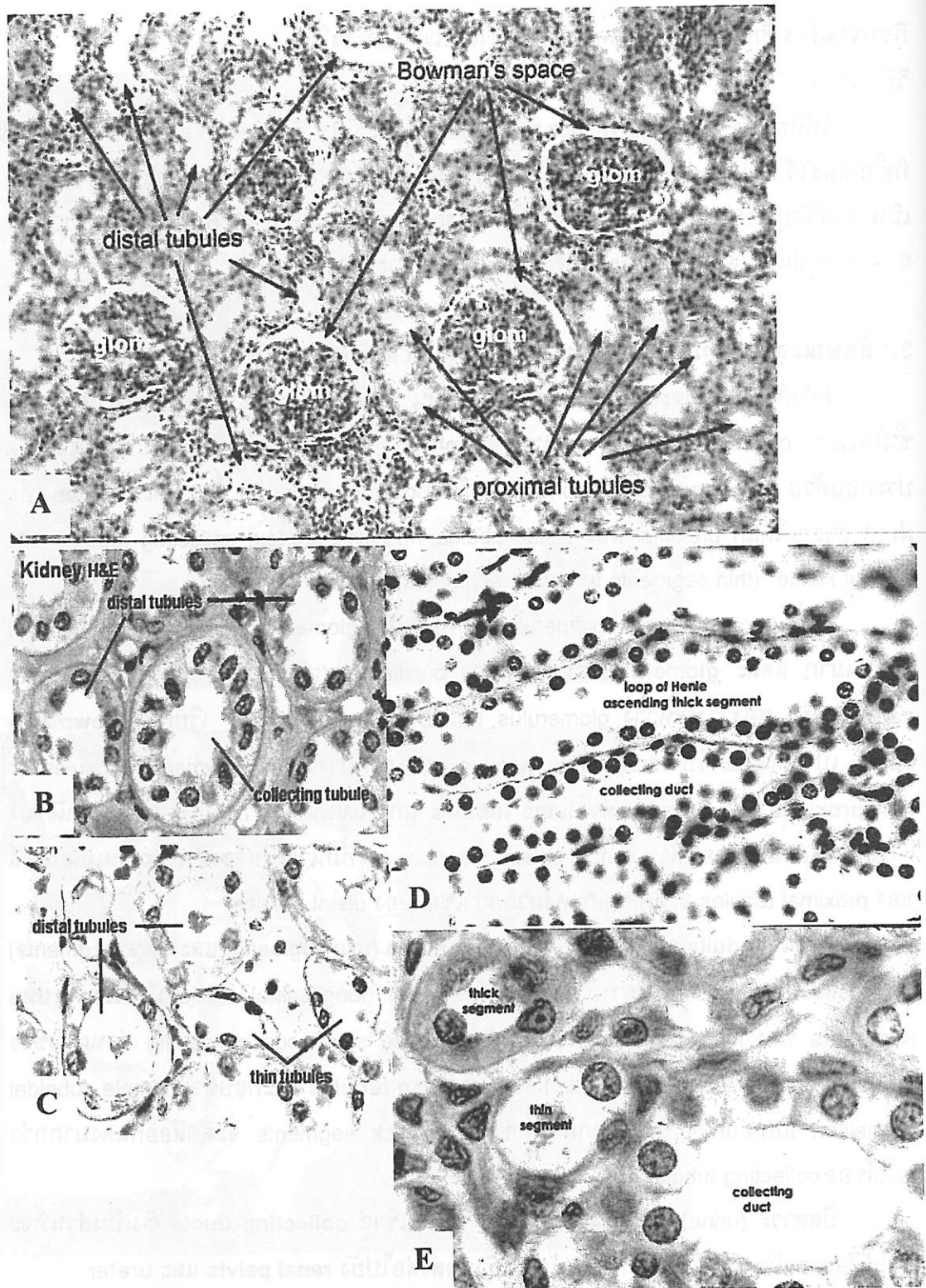
ในชั้น cortex จะเห็น glomeruli (พหุพจน์ของ glomerulus) เป็นโครงสร้างทรงกลมจำนวนมาก แต่ละ glomerulus เป็นกลุ่มของ capillaries (เส้นเลือดฝอย) ที่มี Bowman's capsule หุ้ม ช่องว่างระหว่าง glomerulus และ Bowman's capsule เรียกว่า Bowman's space เป็นแหล่งรองรับ filtrate ที่ glomerulus กรองออกมา รอบๆ Bowman's capsules จะเห็น proximal และ distal convoluted tubules ถูกตัดในแนวระนาบที่แตกต่างกัน ผังของ tubules เหล่านี้ประกอบด้วย simple cuboidal epithelium ที่มีนิวเคลียสขนาดใหญ่ชัดเจน เซลล์ของ proximal tubules จะติดสีออกแดงมากกว่าเซลล์ของ distal tubules

ในชั้น medulla จะพบส่วนของ loop of Henle (thin segments และ thick segments) และ collecting tubules ที่ส่วนใหญ่จะถูกตัดตามยาว (longitudinal section) ผังของ thin segments ของ loop of Henle ประกอบด้วย simple squamous epithelium ส่วนหนึ่งของ thick segments ของ loop of Henle และ collecting tubules ประกอบด้วย simple cuboidal epithelium แยกออกจากกันได้จากการที่เซลล์ของ thick segments จะติดสีออกแดงมากกว่าเซลล์ของ collecting tubules

ปัสสาวะ (urine) จากส่วน nephrons จะไหลเข้าสู่ collecting ducts ซึ่งเป็นส่วนที่จะทำให้ปัสสาวะมีความเข้มข้นมากหรือน้อย แล้วถูกส่งต่อไปยัง renal pelvis และ ureter



รูปที่ 6.10 ไตอะแกรม แสดงชั้นของไตที่ผ่ากลางตามยาวและส่วนต่างๆ ของ nephron



รูปที่ 6.11 เนื้อเยื่อของไต

- A แสดง glomeruli (glom), Bowman's space, distal และ proximal tubules ในชั้น cortex
- B แสดง distal tubules และ collecting tubule ที่ถูกตัดตามขวาง
- C แสดง distal tubules และ thin segments ของ loop of Henle (thin tubules) ที่ถูกตัดตามขวาง
- D แสดง thick segment ของ loop of Henle และ collecting duct ที่ถูกตัดตามยาว
- E แสดง thick และ thin segments ของ loop of Henle และ collecting duct ที่ถูกตัดตามขวาง

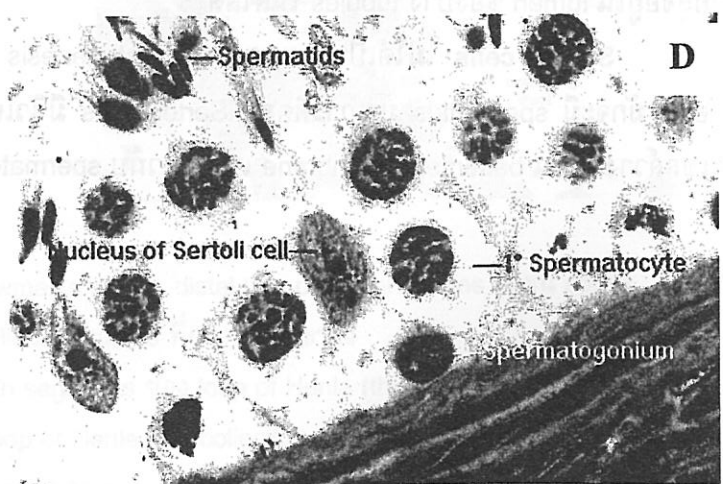
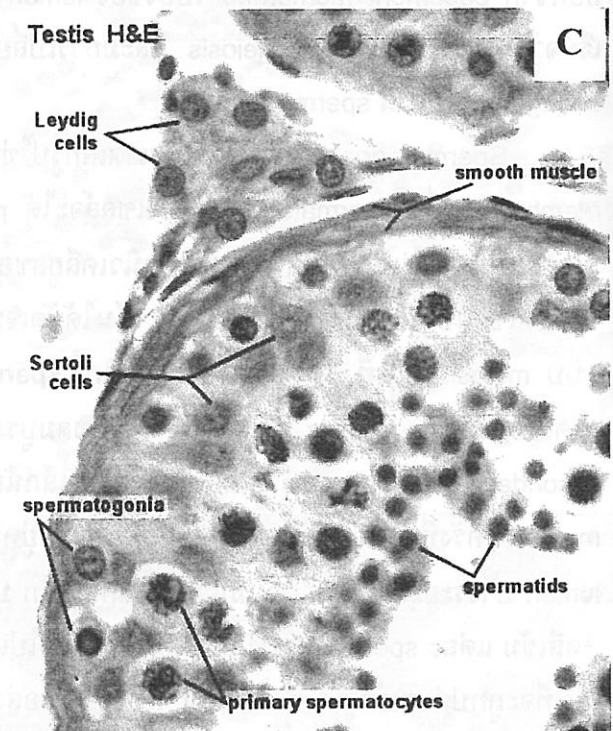
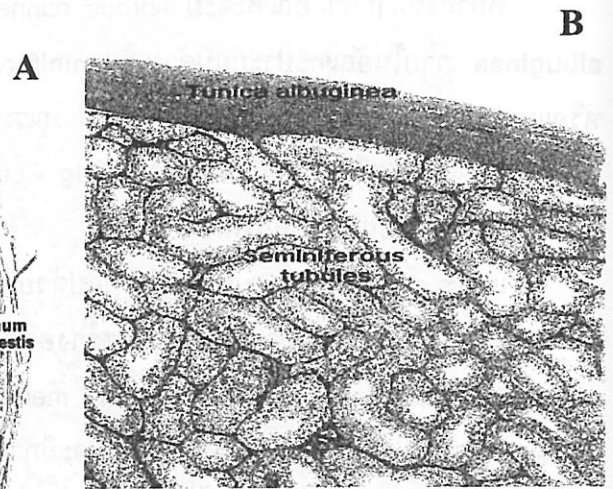
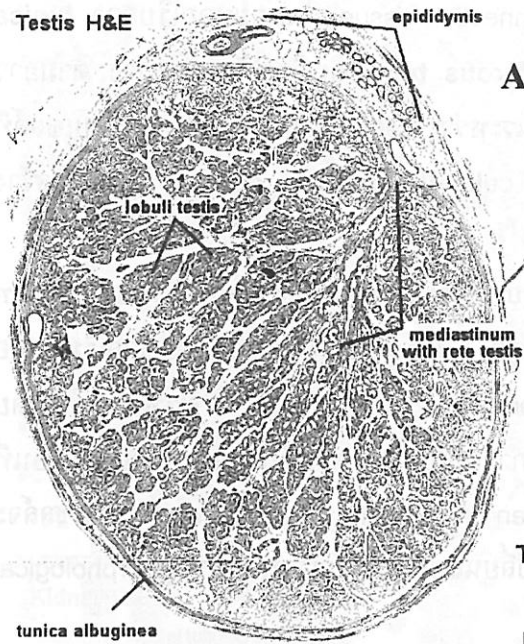
3.2 ลักษณะจุลกายวิภาคศาสตร์ของอัณฑะ (รูปที่ 6.12)

ที่กำลังขยายตัว อัณฑะจะมี fibrous connective tissue หุ้มภายนอกเรียกว่า **tunica albuginea** ภายในอัณฑะประกอบด้วย **seminiferous tubules** ที่ถูกตัดตามขวาง ตามยาว หรือแนวเฉียง เมื่อใช้กำลังขยายสูงขึ้นดูที่บริเวณระหว่าง seminiferous tubules จะพบเซลล์ที่ติดสีออกแดงมีนิวเคลียสกลมเรียกว่า **Leydig cell (interstitial cells)** ทำหน้าที่สร้าง **testosterone** ที่เป็นฮอร์โมนเพศชาย

แต่ละ seminiferous tubule ประกอบด้วย **Sertoli cells** และ **germinal epithelium** ซึ่งเป็นชั้นเซลล์ที่อยู่ในระยะต่างๆของการสร้างอสุจิ (spermatogenesis) เซลล์เริ่มต้นคือ **spermatogonia** จะอยู่ใกล้กับ basement membrane ของ tubule ซึ่งจะเพิ่มจำนวนโดย mitosis จากนั้น spermatogonia บางเซลล์จะมีการเปลี่ยนสภาพไปเป็น sperm และเคลื่อนที่ออกจาก basement membrane ไปยังช่อง lumen ของ tubule การเปลี่ยนสภาพของเซลล์จะเริ่มจากการแบ่งเซลล์แบบ meiosis และมีการเปลี่ยนแปลงทางสัณฐานวิทยา (morphological change) กลายเป็น sperm

Spermatogonia มีนิวเคลียสขนาดเล็กรูปร่างไข่หรือทรงกลมติดสีเข้มวางอยู่บน basement membrane เมื่อ spermatogonia แบ่งเซลล์จะได้ **primary spermatocytes** ซึ่งเป็นเซลล์ที่มีนิวเคลียสขนาดใหญ่กว่าแต่ติดสีจางกว่านิวเคลียสของ spermatogonia พบอยู่บริเวณกึ่งกลางของชั้นเซลล์ของ seminiferous tubule เห็นได้ชัดเจน จากนั้น primary spermatocytes จะแบ่งแบบ meiosis ครั้งที่ 1 ได้เป็น **secondary spermatocytes** ซึ่งจะมีการแบ่งเซลล์ต่ออย่างรวดเร็วจนผ่าน meiosis ครั้งที่ 2 อย่างสมบูรณ์ภายในระยะเวลาค่อนข้างสั้น ดังนั้นจึงมี secondary spermatocytes เหลือให้เห็นเพียงเล็กน้อยและจำแนกได้ยาก ผลการแบ่งเซลล์แบบ meiosis ครั้งที่ 2 จะได้ **spermatids** ซึ่งมีอยู่หลายระยะรูปร่างต่างๆกันในบริเวณใกล้ๆกับ lumen บางระยะเป็นเซลล์กลมมีนิวเคลียสกลมเล็ก บางระยะเป็นเซลล์ยาวรีมีนิวเคลียสเรียวยาวติดสีเข้ม แต่ละ spermatid จะมีการเปลี่ยนสภาพไปเป็น spermatozoa (อสุจิ, sperm) ซึ่งเมื่อโตเต็มที่จะถูกปล่อยเข้าสู่ lumen ของ tubule เพื่อส่งออกภายนอกร่างกาย อาจเห็นกลุ่มของอสุจิอยู่ใน lumen ของบาง tubules ในสไลด์

Sertoli cells ไม่ได้เป็นส่วนหนึ่งของ spermatogenesis แต่ทำหน้าที่เป็นแหล่งอาหารของอสุจิ มักจะมี spermatids มาเกาะติดอยู่ Sertoli cells มีนิวเคลียสรูปร่างไข่หรือรูปสามเหลี่ยม ตัวเซลล์วางอยู่บน basement membrane เช่นเดียวกับ spermatogonia



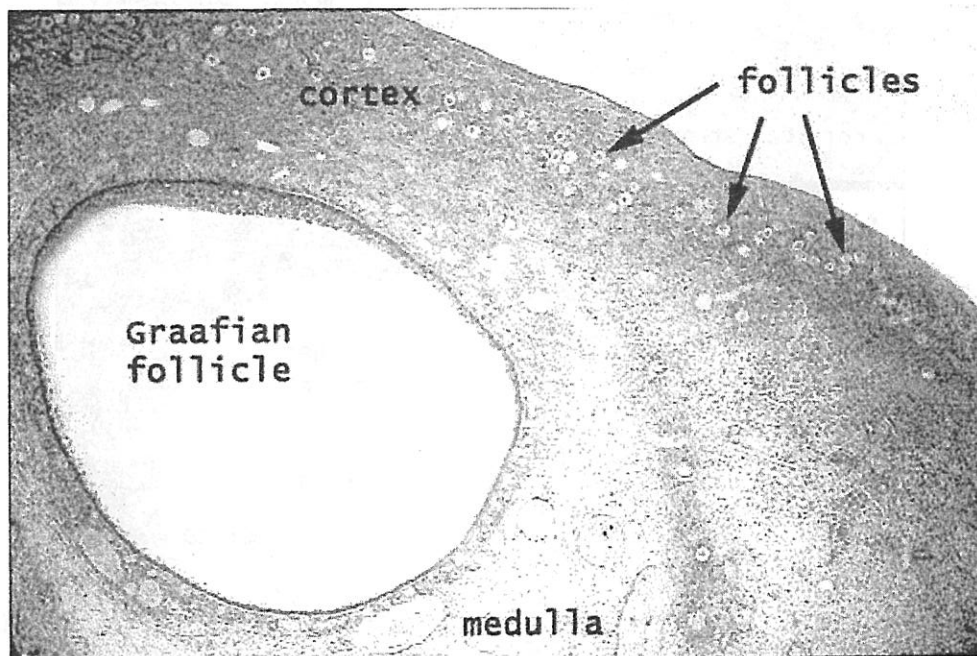
รูปที่ 6.12 เนื้อเยื่อของอัณฑะ

- A อัณฑะ 1 ข้าง มีเยื่อ tunica albuginea หุ้ม ภายนอก มี epididymis อยู่ข้างบน
- B เยื่อหุ้มภายนอก (tunica albuginea) และ seminiferous tubules ภายในอัณฑะ
- C และ D แสดง epithelium ของ seminiferous tubules ที่ประกอบด้วย spermatogonia, primary (1°) spermatocytes, spermatids และ Sertoli cells ใน C จะเห็น Leydig cells อยู่ระหว่าง seminiferous tubules

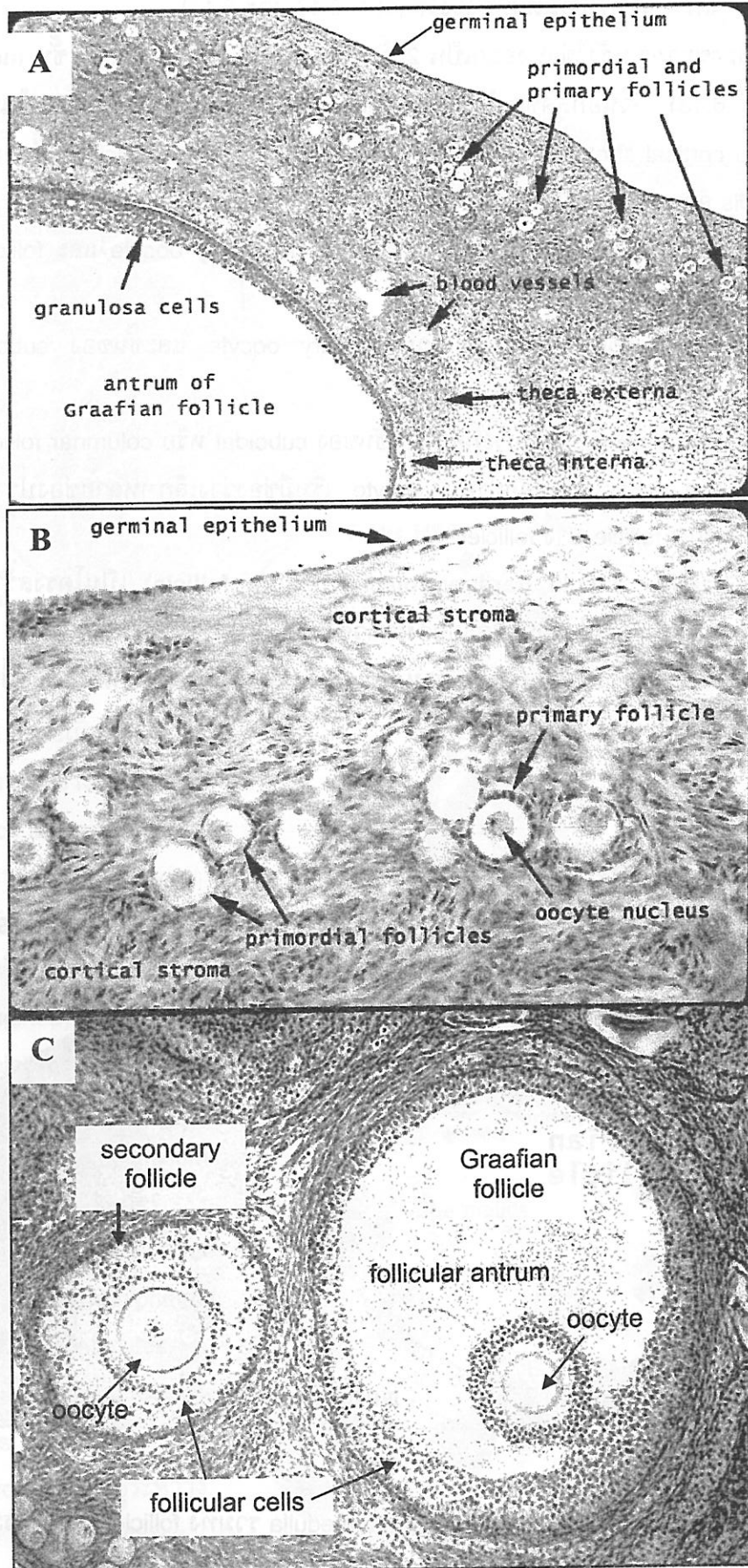
3.3 ลักษณะจุลกายวิภาคศาสตร์ของรังไข่ (รูปที่ 6.13 และ 6.14)

ที่กำลังขยายตัว รังไข่แบ่งออกเป็น 2 ชั้น ชั้น **cortex** อยู่ข้างนอกและชั้น **medulla** อยู่ข้างใน (รูปที่ 6.13) ผิวนอกสุดของรังไข่เป็น **germinal epithelium** เนื้อเยื่อภายในชั้น cortex ประกอบด้วย cortical stroma, interstitial gland cells และ **follicles** (oocytes ที่กำลังพัฒนามี follicular cells ล้อมรอบ) ซึ่งแบ่งออกเป็นระยะต่างๆ (รูปที่ 6.14) ดังนี้

- ก. **Primordial follicle** ขนาดเล็กประกอบด้วย primary oocyte และ follicular cells แบบๆ 1 ชั้น
- ข. **Primary follicle** ประกอบด้วย primary oocyte และชั้นของ cuboidal หรือ columnar follicular cells 1 ชั้น
- ค. **Secondary follicle** ประกอบด้วยชั้นของ cuboidal หรือ columnar follicular cells ตั้งแต่ 2 ชั้นขึ้นไปล้อมรอบ oocyte เริ่มมีช่องว่างเล็กๆหลายช่องปรากฏให้เห็นภายใน follicle บาง follicles
- ง. **Graafian follicle (tertiary follicle, mature follicle)** เป็นโครงสร้างทรงกลมขนาดใหญ่ภายในเต็มไปด้วยของเหลวซึ่งจะเห็นเป็นช่องว่างขนาดใหญ่ 1 ช่อง เรียกว่า **follicular antrum** ส่วน follicular cells จะรวมตัวกันเป็นก้อนยื่นเข้าไปใน antrum และมี oocyte ฝังตัวอยู่



รูปที่ 6.13 เนื้อเยื่อของรังไข่แสดงชั้น cortex และ medulla รวมทั้ง follicles ที่อยู่ในระยะต่างๆ



รูปที่ 6.14 เนื้อเยื่อของรังไข่ แสดงระยะต่างๆของ follicles

ที่มาของภาพประกอบและข้อมูล

รูปที่ 6.1

http://www.nlac.mahidol.ac.th/nlacwwwen/pa_wistar_rat.htm

รูปที่ 6.2 A, C, 6.3 A

http://www.carolina.com/workshops/presentations/Inquiry_Dissection_with_CPS_Rats.pdf

รูปที่ 6.2 B, D, 6.7 C, 6.8 A, B

<http://www.informatics.jax.org/cookbook/chapters/contents2.shtml>

รูปที่ 6.3 B

<http://www.victoriacollege.edu/dept/bio/RatDissection/index.htm>

รูปที่ 6.5

http://www.biologycorner.com/bio3/rat_urogenital.html

รูปที่ 6.9 B

<http://www.utm.edu/departments/cens/biology/rirwin/RatFemReprodAnsw.htm>

รูปที่ 6.4, 6.6 D, 6.7 A, B

<http://www2.kenyon.edu/Depts/BioEllipse/courses/biol09/Rat/welcome.htm>

รูปที่ 6.6 A, B, C, 6.9 A

<http://cccmkc.edu.hk/~kei-kph/Rat%20dissection/Rat%20dissection%20menu.htm>

รูปที่ 6.10, 6.11 B, C

<http://www.siumed.edu/~dking2/crr/rnguide.htm>

รูปที่ 6.11 A, D, E, 6.12 A, C

<http://www.lab.anhb.uwa.edu.au/mb140/>

รูปที่ 6.12 B, D

<http://education.vetmed.vt.edu/Curriculum/VM8054/Labs/Lab27/lab27.htm>

รูปที่ 6.13, 6.14 A, B

<http://www.siumed.edu/~dking2/erg/fguide.htm>

รูปที่ 6.14 C

<http://virtual.yosemite.cc.ca.us/randerson/Lynn's%20Bioslides/slides.htm>

เอกสารอ้างอิง

1. Lytle, L.F. 2000. **General Zoology Laboratory Guide**. 13 th ed. McGraw-Hill: Boston. p. 327-344.
2. Perry, J.W., D. Morton and J.B. Perry. 2002. **Laboratory Manual for Starr and Taggart's Biology: The Unity and Diversity of Life and Starr's Biology: Concepts and Applications**. Brooks/Cole, California.
3. Weichert, C.K. 1970. **Anatomy of the Chordates**. 4 th ed. McGraw-Hill: New York. p. 250-332.

ผลการศึกษาปฏิบัติการที่ 6

ชื่อ _____ รหัส _____ กลุ่มที่ _____ ห้อง _____

วาดไดอะแกรมและลงรายการ (label) โครงสร้างดังต่อไปนี้

1. ระบบขับถ่ายและสืบพันธุ์ของหนูเพศผู้และเพศเมีย
2. เนื้อเยื่อของไต อวัยวะ และรังไข่ ตามที่เห็นในกล้องจุลทรรศน์

ไดอะแกรมระบบขับถ่ายและสืบพันธุ์ของหนูเพศผู้และเพศเมีย

--	--

ไดอะแกรมเนื้อเยื่อของไต อวัยวะ และรังไข่

--	--	--

ปฏิบัติการที่ 7

ความหลากหลายของแบคทีเรียและโพรทิสต์ (Bacteria and Protistan Diversity)

ผศ.ดร. พาณี วรรณนิธิกุล

ความหลากหลายของสิ่งมีชีวิตในโลกแต่เดิมถูกแบ่งออกเป็น 5 อาณาจักร (Kingdoms) คือ โมเนรา (Monera) โพรทิสตา (Protista) พืช (Plantae) เห็ดรา (Fungi) และสัตว์ (Animalia) โมเนราเป็นอาณาจักรเดียวที่ประกอบด้วยสิ่งมีชีวิตที่เป็นโพรแคริโอต (prokaryotes) ปัจจุบันได้มีการจำแนกกลุ่มของสิ่งมีชีวิตใหม่เป็น 3 โดเมน (Domains) โพรแคริโอตทั้งหมด (อาณาจักรโมเนรา) ถูกแบ่งเป็น 2 โดเมน คือ โดเมนแบคทีเรีย (Bacteria) และโดเมนอาร์คี (Archaea) ส่วนสิ่งมีชีวิตที่เป็นยูแคริโอตทั้งหมด 4 อาณาจักรถูกจัดไว้ในโดเมนยูแคเรีย (Eukarya) (Campbell และคณะ, 2008)

แบคทีเรียทั่วไปถูกจัดไว้ในโดเมนแบคทีเรีย ส่วนโพรแคริโอตอื่นๆที่มีลักษณะโครงสร้าง คุณสมบัติทางชีวเคมีและสรีรวิทยาแตกต่างไปจากโพรแคริโอตในโดเมนแบคทีเรียถูกจัดไว้ในโดเมนอาร์คี

โพรทิสต์ (protist) ทั้งหมดเดิมถูกจัดไว้ในอาณาจักรโพรทิสตา ปัจจุบันอาณาจักรโพรทิสตาถูกยกเลิกไป สายวิวัฒนาการของโพรทิสต์ถูกแยกเป็นแต่ละอาณาจักร อย่างไรก็ตามการจำแนกโพรทิสต์ยังไม่หยุดนิ่งและมีการเปลี่ยนแปลงอย่างต่อเนื่อง อันเป็นผลจากการศึกษาทางด้านโมเลกุล ชีวเคมีและอื่นๆ ในอนาคตการจำแนกสิ่งมีชีวิตในโลกจะแตกต่างไปจากปัจจุบัน อย่างไรก็ตาม นักชีววิทยาส่วนมากยังคงใช้คำว่า "protists" เพื่อความสะดวกในการกล่าวถึงยูแคริโอตที่ไม่ใช่พืช เห็ดรา หรือสัตว์ (Campbell และคณะ, 2008)

ในปฏิบัติการนี้นักศึกษาจะได้ศึกษาตัวแทนสิ่งมีชีวิตบางกลุ่มของโดเมนแบคทีเรียและของโพรทิสต์ โดยศึกษาลักษณะรูปร่างและโครงสร้างที่สำคัญเฉพาะตัวของสิ่งมีชีวิตแต่ละชนิดที่ดังแสดงในห้องปฏิบัติการ

กิจกรรมที่ 1 ศึกษาสิ่งมีชีวิตในโดเมนแบคทีเรีย

สิ่งมีชีวิตในโดเมนแบคทีเรียแบ่งออกเป็น 5 กลุ่มใหญ่ ได้แก่ Proteobacteria, Chlamydia, Spirochetes, Gram-positive bacteria และ Cyanobacteria (Campbell และคณะ, 2008) ในกิจกรรมนี้นักศึกษาจะได้ศึกษาเฉพาะแบคทีเรียทั่วไปและ cyanobacteria

แบคทีเรียเป็นโพรแคริโอตขนาดเล็กไม่สามารถมองเห็นได้ด้วยตาเปล่า เป็นพวกที่สร้างอาหารเองไม่ได้ (heterotroph) เป็นผู้ย่อยสลาย (decomposer) แบคทีเรียมีผนังเซลล์ซึ่งทำให้แบคทีเรียมีรูปร่างได้ 3 แบบ คือ bacillus (รูปแท่ง), coccus (ทรงกลม) และ spirillum (รูปเกลียว)

โดยทั่วไปการจำแนกแบคทีเรียจะใช้สัณฐานวิทยา (morphology) ของโคโลนี (colony) รูปร่างของเซลล์และการติดสีของเซลล์เป็นตัวจำแนก ในกิจกรรมนี้จะให้ศึกษารูปร่างของเซลล์แบคทีเรียเป็นหลัก

Cyanobacteria หรือเดิมเรียกว่าสาหร่ายสีเขียวแกมน้ำเงิน (blue-green algae) มีลักษณะเป็นเซลล์เดี่ยว (unicellular) หรือต่อกันเป็นสาย (filament) ส่วนมากอยู่เป็นอิสระ บางส่วนอยู่ร่วมกับพืชหรือสิ่งมีชีวิตอื่นๆ สามารถสังเคราะห์ด้วยแสงได้ (photoautotroph) มีสารสี (pigment) หลายชนิด ได้แก่ chlorophyll a, phycocyanin (สีน้ำเงิน) และ phycoerythrin (สีแดง) เนื่องจากมีสัดส่วนของสารสีเหล่านี้แตกต่างกัน จึงมี cyanobacteria เพียงครั้งเดียวที่มีสีเขียวแกมน้ำเงินจริงๆ ส่วนที่เหลือจะมีสีต่างๆไปตั้งแต่สีน้ำตาล (brown) จนถึงสีเขียวมะกอก (olive green) Cyanobacteria มักจะมีสารวุ้นหุ้มรอบเรียกว่า sheath และสืบพันธุ์โดยวิธี fission

วัตถุประสงค์

เมื่อนักศึกษาผ่านปฏิบัติการนี้แล้วควรจะสามารถ

1. บอกความแตกต่างของแบคทีเรียและ cyanobacteria ได้
2. จำแนกสิ่งมีชีวิตที่เป็นตัวแทนของแบคทีเรียและ cyanobacteria ได้

วัสดุและอุปกรณ์

1. สไลด์ถาวรของแบคทีเรียที่มีรูปร่าง 3 แบบ: bacillus, coccus และ spirillum
2. สไลด์ถาวรของ cyanobacteria 3 ชนิด: *Gloeocapsa*, *Anabaena* และ *Oscillatoria*
3. ตัวอย่างสดของ *Anabaena* จากแหนแดง (*Azola*)
4. กล้องจุลทรรศน์คอมปาวด์ (compound microscope) พร้อม oil immersion

วิธีการ

1. ศึกษาสไลด์ถาวรของแบคทีเรีย 3 ชนิดในกล้องจุลทรรศน์คอมปาวด์ที่ตั้งไว้ให้ วาดรูปสิ่งที่เห็นจากกล้องจุลทรรศน์ที่กำลังขยาย objective lens 100x ลงในตารางที่ 1
2. ศึกษาสไลด์ถาวรของ cyanobacteria 3 ชนิด ในกล้องจุลทรรศน์คอมปาวด์ที่ตั้งไว้ให้ วาดรูปสิ่งที่เห็นจากกล้องจุลทรรศน์ที่กำลังขยาย objective lens 40x ลงในตารางที่ 1
3. ให้หาเซลล์ heterocytes (เดิมเรียก heterocysts) ในสไลด์ของ cyanobacteria ทั้ง 3 ชนิด เซลล์นี้มีผนังเซลล์หนาทำหน้าที่ตรึงไนโตรเจน นักศึกษาพบ heterocytes ใน cyanobacteria ชนิดใด วาดรูปและลงรายการ (label) ในตารางที่ 1
4. ศึกษาสไลด์สดของ *Anabaena* ซึ่งเป็น cyanobacteria ที่พบในแหนแดง (เป็นเฟิร์นน้ำ) เปรียบเทียบกับสไลด์ถาวรในข้อ 2 วาดรูปและลงรายการในตารางที่ 1

ตารางที่ 1 ลักษณะรูปร่างและโครงสร้างของสิ่งมีชีวิตในโดเมนแบคทีเรีย

1. แบคทีเรียกำลังขยาย objective lens 100x (วาดรูป)			
Bacillus	Coccus	Spirillum	
2. Cyanobacteria กำลังขยาย objective lens 40x (วาดรูป)			
Gloeocapsa	Oscillatoria	Anabaena	
		สไลด์ถาวร	สไลด์สด

กิจกรรมที่ 2 ศึกษาสิ่งมีชีวิตที่เป็นโพรทิสต์

โพรทิสต์เป็นยูแคริโอตที่มีความหลากหลายทั้งรูปร่าง โครงสร้างภายใน วิธีการกินอาหาร การเคลื่อนที่ ฯลฯ การศึกษาสายวิวัฒนาการของโพรทิสต์ในปัจจุบันทำให้การจำแนกกลุ่มโพรทิสต์ยังไม่สามารถหยุดนิ่งได้ Campbell และคณะ, (2008) จัดกลุ่มของโดเมนยูแคเรียออกเป็น 5 Supergroups ได้แก่ Excavata, Chromalveolata, Rhizaria, Archaeplastida และ Unikonta โดยมีพืชอยู่ใน Archaeplastida เห็ดราและสัตว์อยู่ใน Unikonta ส่วนโพรทิสต์ทั้งหมดซึ่งถูกแยกเป็นอาณาจักรย่อยๆ แล้วนั้น ถูกจัดแยกไปอยู่ตามแต่ละ Supergroup โดยใช้ข้อมูลทางโมเลกุลและชีวเคมีที่ศึกษาวิจัยกันในปัจจุบัน

การจัดกลุ่มโพรทิสต์แบบดั้งเดิมโดยใช้สัณฐานวิทยา วิธีการกินอาหาร วิธีการเคลื่อนที่ วิธีการสืบพันธุ์ และวัฏจักรชีวิต (life cycle) เป็นสิ่งที่นักชีววิทยายังคงใช้กันอยู่ เนื่องจากสามารถศึกษาด้วยตาเปล่าและกล้องจุลทรรศน์ ดังนั้นในกิจกรรมนี้จึงใช้การแบ่งกลุ่มโพรทิสต์ตามแบบดั้งเดิม คือ แบ่งออกเป็น 3 กลุ่มได้แก่ Protozoa (animal-like protists), Algae (plant-like protists) และ Slime molds (fungus-like protists)

Protozoa เป็นกลุ่มโพรทิสต์ที่มีออร์แกเนลล์ (organelle) ช่วยการเคลื่อนที่ เช่น pseudopodia, cilia, flagella ส่วนกลุ่ม Algae ถูกจำแนกโดยอาศัยสารสีที่มีอยู่ในเซลล์ได้แก่ Chlorophyll a, b, c และ d, phycobilin (phycoerythrin, phycocyanin), fucoxanthin และ carotenoids สำหรับกลุ่ม Slime molds เดิมถูกจัดไว้ในอาณาจักรเห็ดรา ปัจจุบันพบว่ามีความแตกต่างจากเห็ดราและมีบางอย่างคล้ายกับโพรทิสต์ จึงจัดมาไว้กับโพรทิสต์ อย่างไรก็ตามวิธีการจัดกลุ่มเช่นนี้ทำให้การจำแนกโพรทิสต์บางชนิดที่มีลักษณะทั้งของ protozoa และ algae มีปัญหา ปัจจุบันจึงต้องใช้ข้อมูลทางโมเลกุลเข้ามาช่วยเพื่อให้จัดจำแนกได้ถูกต้องยิ่งขึ้น

ในกิจกรรมนี้ นักศึกษาจะได้ศึกษาเฉพาะ protozoa และ algae บางกลุ่มและบางชนิดเท่านั้น สำหรับชื่อ phylum ของโพรทิสต์ที่แสดงจะใช้ตามแบบเดิมที่ยังคงใช้กันอยู่ในหนังสือประกอบการเรียนทั่วไป

วัตถุประสงค์

เมื่อนักศึกษาผ่านกิจกรรมนี้แล้วควรจะสามารถ

1. บอกความแตกต่างหลักๆ ของ protozoa และ algae ได้
2. ยกตัวอย่างสิ่งมีชีวิตที่เป็น protozoa และ algae ได้
3. จำแนกสิ่งมีชีวิตที่เป็น protozoa และ algae ได้

วัสดุและอุปกรณ์

1. สไลด์ถาวรของโพรทิสต์: *Euglena*, *Paramecium*, *Chlamydomonas*, *Volvox*, *Micrasterias*, *Closterium*, *Pediastrum*, *Scenedesmus*, *Spirogyra*, *Zygnema*, *Oedogonium*, Diatoms, *Cladophora* และตัวอย่างโพรทิสต์ชนิดต่างๆ จากน้ำบ่อ
2. ตัวอย่างสด: *Spirogyra* (เทาน้ำ), *Oedogonium*, *Nitella* หรือ *Chara* (สาหร่ายไฟ)
3. ตัวอย่างแห้งหรือดอง
 - ก. สาหร่ายสีน้ำตาล: *Sargassum* หรือ *Padina*
 - ข. สาหร่ายสีแดง: สายใบหรือจี๋ฉาย (*Porphyra*), สาหร่ายนอริ (Nori)
4. กล้องจุลทรรศน์คอมปาวด์

วิธีการ

1. ศึกษาสไลด์ถาวรและสไลด์สดของโพรทิสต์ชนิดต่างๆ ที่ตั้งแสดงตามโต๊ะ วาดรูปและลงรายการโครงสร้างต่างๆ ที่มองเห็นจากกำลังขยาย objective lens 40x ในตารางที่ 2
2. ศึกษาตัวอย่างสดหรือตัวอย่างดองของ *Spirogyra*, สาหร่ายสีน้ำตาลและสาหร่ายสีแดง ซึ่งเป็นโพรทิสต์ขนาดใหญ่มองเห็นได้ด้วยตาเปล่า สาหร่ายทั้ง 3 ชนิดมีสารสีแตกต่างกันอย่างไร?

ตารางที่ 2 รูปร่างและโครงสร้างบางอย่างของโพรทิสต์ที่กำลังขยาย objective lens 40x

Phylum Euglenophyta Genus: <u>Euglena</u>	Phylum Genus:.....	Phylum Genus:.....
Phylum Chlorophyta Genus: <u>Chlamydomonas</u>	Phylum Genus:.....	Phylum Genus:.....
Phylum Genus:.....	Phylum Genus:.....	Phylum Genus:.....
Phylum Genus:.....	Phylum Genus:.....	Phylum Genus:.....

เอกสารอ้างอิง

1. Campbell, N.A., J.B. Reece, L.A. Urry, M.L. Cain, S.A. Wasserman, P.V. Minorsky, and R.B. Jackson. 2008. **Biology**. 8th ed. Pearson Benjamin Cummings: San Francisco.
2. Perry, J.W., D. Morton and J.B. Perry. 2002. **Laboratory Manual for Starr and Taggart's Biology: The Unity and Diversity of Life and Starr's Biology: Concepts and Applications**. Brooks/Cole: California.
3. Vodopich, D. S. and R. Moore. 1999. **Biology: Laboratory Manual**. 5th ed. McGraw-Hill: Boston.

ปฏิบัติการที่ 8

ความหลากหลายในอาณาจักรพืช (Diversity in the Plant Kingdom)

ผศ. ดร. พาณี วรรณนิธิกุล

พืชบกในปัจจุบันทั้งหมดมีวิวัฒนาการมาจากสาหร่าย (algae) ซึ่งปรับตัวขึ้นมาอาศัยอยู่บนบกเมื่อประมาณ 500 ล้านปีที่ผ่านมา พืชบกจึงต้องมีการปรับตัวเพื่อแก้ปัญหาต่างๆที่เกิดจากการเปลี่ยนแปลงของสิ่งแวดล้อม เช่น มีโครงสร้างที่ป้องกันการสูญเสียน้ำ มีโครงสร้างที่ช่วยดูดซึมน้ำและเกลือแร่จากดินและลำเลียงไปยังส่วนต่างๆของต้นพืช มีกลไกช่วยในการสืบพันธุ์และช่วยป้องกันการแห้งตายของเอ็มบริโอที่กำลังเจริญ เป็นต้น

ในปฏิบัติการนี้ นักศึกษาจะได้ทำความรู้จักกับกลุ่มหลักของอาณาจักรพืช วัฏจักรชีวิต (life cycle) และโครงสร้างขนาดเล็กที่ช่วยให้พืชประสบความสำเร็จในการขึ้นมาอาศัยอยู่บนบก

วัตถุประสงค์

เมื่อนักศึกษาผ่านปฏิบัติการนี้แล้วควรจะสามารถ

1. อธิบายลักษณะของกลุ่มพืชต่าง ๆ เหล่านี้ได้

1.1 พืชไม่มีท่อลำเลียง (nonvascular plants) หรือ Bryophytes ได้แก่ mosses, liverworts และ hornworts

1.2 พืชมีท่อลำเลียงแต่ไม่สร้างเมล็ด (seedless vascular plants) ได้แก่ ferns, lycopods และ horsetails

1.3 พืชมีท่อลำเลียงสร้างเมล็ด (seed plants) ได้แก่

1.3.1 Gymnosperms ได้แก่ conifers, cycads, *Ginkgo*

1.3.2 Angiosperms ได้แก่ พืชมีดอกทั้งหมด

2. จัดจำแนกตัวอย่างพืชลงในกลุ่มหลัก 3 กลุ่มในข้อ 1 ได้

วัฏจักรชีวิตของพืช (Plant life cycle)

วัฏจักรชีวิตของพืชบกทั้งหมดจะสลับกันระหว่าง 2 ระยะ (stage หรือ generation) ที่มีโครงสร้างแตกต่างกัน คือ sporophytes (สปอโรไฟต์) และ gametophytes (แกมีโทไฟต์)

1. **Sporophyte** (2n) เกิดจากไข่ที่มีการปฏิสนธิแล้ว (fertilized egg) เจริญขึ้นมาเพื่อทำหน้าที่สร้างสปอร์ (haploid spore, n) โดยการไมโอซิส (meiosis)

2. **Gametophyte** (n) เกิดจากสปอร์ที่เจริญขึ้นมาเพื่อทำหน้าที่สร้างแกมีต (haploid gametes, n) คือ sperm (สเปิร์ม) และ egg (ไข่) โดยการไมโทซิส (mitosis)

วิธีการ

1. ศึกษาตัวอย่างสดของ mosses ที่ตั้งแสดงบนโต๊ะ
2. วาดรูปและลงรายการ (label) โครงสร้าง gametophyte, saprophyte และ capsule ของ moss ที่ตั้งแสดงด้วยกล้องจุลทรรศน์สเตอริโอ ในที่ว่างที่เว้นไว้ให้
3. ศึกษาวัฏจักรชีวิตของ moss จากภาพ และเขียน word diagram (ไดอะแกรมตัวหนังสือ) แสดงวัฏจักรชีวิตของ moss ในที่ว่างที่เว้นไว้ให้

โครงสร้างของต้น moss	Word diagram แสดงวัฏจักรชีวิตของ moss

กิจกรรมที่ 2 ศึกษาพืชมีท่อลำเลียงไม่สร้างเมล็ด

พืชมีท่อลำเลียง (vascular plants) เป็นพืชกลุ่มแรกที่เจริญเติบโตจนมีขนาดใหญ่ เนื่องจากมีระบบท่อลำเลียงซึ่งแผ่ขยายจากรากผ่านไปยังลำต้นและกิ่งก้านจนถึงใบ ทำให้การลำเลียงน้ำและสารอาหารไปยังส่วนต่างๆ ของลำต้นมีประสิทธิภาพมาก

ในขณะที่วัฏจักรชีวิตของ bryophytes มี gametophyte เป็นระยะเด่น พืชมีท่อลำเลียงทั้งหมดจะมี sporophyte เป็นระยะเด่น

พืชมีท่อลำเลียงแบ่งเป็น 2 กลุ่มใหญ่ คือ

1. พืชไม่สร้างเมล็ด ได้แก่ เฟิร์น (ferns), lycopods, horsetails, และอื่น ๆ
2. พืชสร้างเมล็ด ได้แก่ gymnosperms และ angiosperms

ในกิจกรรมนี้นักศึกษาจะได้ศึกษาตัวอย่างพืชมีท่อลำเลียงไม่สร้างเมล็ด 2 ไฟลัม ได้แก่

1. Phylum Lycophyta ได้แก่ *Lycopodium* และ *Selaginella*
2. Phylum Pterophyta ได้แก่ เฟิร์น และ *Psilotum*

2.1 ศึกษา Phylum Lycophyta: *Lycopodium* และ *Selaginella*


วัสดุและอุปกรณ์

1. ตัวอย่างสดของ *Lycopodium* และ/หรือ *Selaginella*

วิธีการ

Lycopodium (club moss, ช้องนางคลี่ สร้อยนางกรอง หางสิงห์ สามร้อยยอด) และ *Selaginella* (spike moss, ตีนตุ๊กแก, พ้อคำตีเมีย, หม้อรังไก่) เป็นพืชที่มีใบขนาดเล็ก เรียกว่า **microphyll** มีเส้นใบเพียง 1 เส้นไม่แตกแขนง ใน *Lycopodium* ต้น sporophyte ที่โตเต็มที่จะมี **strobili** (เอกพจน์ = strobilus) ที่ปลายกิ่ง ซึ่งเป็นโครงสร้างที่เกิดจากการรวมตัวกันของ sporophylls (ใบทำหน้าที่สร้างสปอร์) ที่โคนของ sporophyll มี sporangium ที่เต็มไปด้วยสปอร์ สปอร์มีขนาดและรูปร่างเหมือนกัน (**homospores**) *Lycopodium* จึงเป็นพืช **homosporous** ส่วน *Selaginella* จะสร้างสปอร์ 2 ชนิดที่มีขนาดและรูปร่างแตกต่างกัน (**heterospores**) ได้แก่ megaspores และ microspores โดยที่ megaspores อยู่ภายใน megasporangium และ microspores อยู่ภายใน microsporangium ดังนั้น *Selaginella* จึงเป็นพืช **heterosporous**

ให้นักศึกษาตัวอย่างและภาพที่แสดงบนโต๊ะ วาดรูปและลงรายการ ในที่ว่างที่เว้นไว้ให้



2.2 ศึกษา Phylum Pterophyta

วัสดุและอุปกรณ์

1. ต้นเฟิร์นชนิดต่าง ๆ, จอกหูหนู, แหนแดง, ผักแว่น และ *Psilotum*
2. กล้องจุลทรรศน์คอมปาวด์ และกล้องจุลทรรศน์สเตอริโอ
3. รูปภาพวัฏจักรชีวิตของเฟิร์น

2.2.1 เฟิร์นบก

ต้นเฟิร์นเป็นระยะ sporophyte ที่ทำหน้าที่สร้างสปอร์ ระยะ gametophyte ของเฟิร์นมีขนาดเล็กมากและเป็นอิสระ ใบมีทั้งใบเดี่ยวและใบประกอบ ถ้าเป็นใบเดี่ยวจะเป็นรูปฝ่ามือ ถ้าเป็นใบประกอบจะเป็นรูปนิ้วมือ ใบของเฟิร์นเรียกว่า **frond** ประกอบด้วย 3 ส่วนคือ stalk (ก้านใบ), blade (ตัวใบ) และ pinna (พหูพจน์ = pinnae) ซึ่งเป็นใบย่อย ด้านล่างของใบมีจุดสีน้ำตาลเล็กๆจำนวนมาก เรียกว่า **sori** (เอกพจน์ = sorus) แต่ละ sorus ประกอบด้วยกลุ่มของ **sporangia** (เอกพจน์ = sporangium) ที่ทำหน้าที่สร้างสปอร์

วัฏจักรชีวิตของเฟิร์น

สปอร์ของเฟิร์นที่หลุดออกจาก sporangium จะเจริญเป็น gametophyte ต้นใหม่เรียก **prothallium** (n) ซึ่งมีลักษณะคล้ายรูปหัวใจ ด้านล่างของ prothallium มี rhizoids, antheridia และ archegonia Sperms จาก antheridium จะว่ายน้ำไปผสมกับ egg ใน archegonium ซึ่งอยู่ใกล้กับรอยเว้าของ prothallium เกิดเป็นไซโกต (2n) ซึ่งจะยังคงอยู่ใน archegonium และใช้อาหารจาก gametophyte อยู่ระยะหนึ่ง หลังจากนั้น sporophyte จะงอกออกมา มีลักษณะคล้ายใบ ส่วน **frond** ของ sporophyte ที่กำลังเจริญมีลักษณะม้วนงอเรียกว่า **fiddlehead** ซึ่งต่อมาจะแผ่ออกมาเป็น frond ที่มีเส้นใบเส้นเดี่ยว เฟิร์นส่วนมากมีลำต้นใต้ดินที่เรียกว่า rhizomes

เฟิร์นบกส่วนมากเป็น homosporous คือสร้างสปอร์ชนิดเดียว สปอร์จะเจริญเป็น gametophyte 1 ชนิดที่สร้างทั้ง antheridia และ archegonia ส่วนเฟิร์นน้ำเช่น จอกหูหนู (*Salvinia*) และแห่นาง (Azola) จะเป็น heterosporous สร้าง megaspores และ microspores โดยที่ megaspores จะเจริญเป็น gametophytes ที่สร้างเฉพาะ archegonia และ microspores จะเจริญเป็น gametophytes ที่สร้างเฉพาะ antheridia

วิธีการ

1. ศึกษาต้นเฟิร์นชนิดต่างๆ ที่ตั้งแสดงบนโต๊ะ ให้สังเกตลักษณะของต้น ชนิดของใบและการแยกส่วนของใบ การเรียงตัวของ sori ที่ด้านล่างของใบ
2. วาดรูปใบเฟิร์น (frond) ที่แตกต่างกันจากเฟิร์น 2 ชนิด แสดงการเรียงตัวของ sori ที่อยู่ด้านล่างของใบ ลงรายการโครงสร้างของ frond และ sori ในที่ว่างที่เว้นไว้ให้
3. ศึกษา sorus ของเฟิร์นในกล้องจุลทรรศน์สเตอริโอ ให้สังเกตกลุ่ม sporangia วาดรูป sorus ลงรายการ sorus และ sporangia ในที่ว่างที่เว้นไว้ให้
4. ศึกษา sporangium บนสไลด์ด้วยกล้องจุลทรรศน์คอมพาวด์ที่กำลังขยาย objective lens 10x วาดรูปและลงรายการ ในที่ว่างที่เว้นไว้ให้
5. ศึกษาวัฏจักรชีวิตของเฟิร์นจากภาพ และเขียน word diagram แสดงวัฏจักรชีวิตของเฟิร์น ในที่ว่างที่เว้นไว้ให้

ใบเฟิร์น (frond)		Sorus กล้องจุลทรรศน์ สเตริโอ	Sporangium ของเฟิร์น กล้องจุลทรรศน์คอมปาวด์ (objective lens 10x)
ชนิดที่ 1	ชนิดที่ 2		

Word diagram แสดงวัฏจักรชีวิตของเฟิร์น

2.2.2 เฟิร์นหน้า

ให้ศึกษาตัวอย่างของเฟิร์นที่อาศัยอยู่ในน้ำ ได้แก่ จอกหูหนู แหนแดงและผักแว่น (*Marsilea*) เปรียบเทียบกับเฟิร์นบก

2.2.3 *Psilotum* (หาวายทะนอย)

Psilotum หรือ Whisk fern เป็นพืชที่ไม่มีใบและราก เป็น homosporous ลำต้นมีสีเขียว แตกกิ่งแบบ dichotomous ลำต้นมีส่วนคล้ายใบเล็ก ๆ งอกออกมาแต่ใบนี้ไม่มีท่อลำเลียง แต่ละปุ่มสีเขียวบนลำต้นประกอบด้วย sporangia เชื่อมติดกันเห็นเป็น 3 พู gametophyte ขนาดเล็กสีน้ำตาลอยู่ในดิน

ให้ศึกษาตัวอย่างของ *Psilotum* ที่ตั้งแสดงบนโต๊ะ

กิจกรรมที่ 3 ศึกษาพืชมีท่อลำเลียงสร้างเมล็ด : Gymnosperms

Gymnosperms เป็นพืชที่มีเมล็ดเปลือยไม่มีอะไรห่อหุ้ม เมล็ดเกิดบนโครงสร้างที่เรียกว่า cone (strobili) พืช gymnosperms เป็น heterosporous สร้างสปอร์ 2 ชนิด microspores เกิดใน male cones และสร้าง male gametophytes ส่วน megaspores เกิดใน female cones และสร้าง female gametophytes ขนาดของ gametophytes เล็กมากจนมองด้วยตาเปล่าไม่เห็น gametophytes ต้องอาศัยอยู่กับ sporophytes ตลอดชีวิต

Gymnosperms ประกอบด้วยพืชที่ยังมีชีวิต 4 กลุ่ม ได้แก่

1. Phylum Ginkgophyta (*Ginkgo*) ได้แก่ แป๊ะก๊วย (*Ginkgo*)
2. Phylum Cycadophyta (Cycads) ได้แก่ ปรัง (*Cycas*)
3. Phylum Gnetophyta (Gnetophytes) ได้แก่ มะเมื่อย (*Gnetum*)
4. Phylum Coniferophyta (Conifers) เช่น สน (*Pinus*)

วัสดุและอุปกรณ์

1. รูปภาพของต้น ใบและเมล็ดแป๊ะก๊วย เมล็ดแห้งที่ยังไม่กะเทาะเปลือก
2. ตัวอย่างจริงของต้นปรังและรูปภาพของต้นปรังที่มี cone
3. ตัวอย่างจริงของต้นสน ใบสนและ cone ของสนที่มีเมล็ดอยู่ด้วย
4. รูปภาพวัฏจักรชีวิตของสน

วิธีการ

3.1 Phylum Ginkgophyta : *Ginkgo* (แป๊ะก๊วย)

Ginkgo ในปัจจุบันเหลือเพียง 1 species คือ *Ginkgo biloba* เป็นพืช dioecious ที่ไม่สร้าง cone ต้นเพศเมีย (female sporophyte) จะสร้างเมล็ดที่มีเปลือกหุ้มเมล็ดหนานุ่ม มีกลิ่นเหม็น ใบมีรูปร่างเฉพาะตัว เส้นใบแตกเป็น 2 เส้น พบเฉพาะในประเทศจีนและญี่ปุ่น

ให้ศึกษาภาพตัวอย่างและเมล็ดแห้งของ *Ginkgo* ที่จัดแสดงไว้

3.2 Phylum Cycadophyta : ปรัง (cycads)

ปรังในปัจจุบันมีเหลือประมาณ 10 สกุล 100 ชนิด ลักษณะคล้ายปาล์มคือมีลำต้นใหญ่และไม่แตกกิ่ง (ปาล์มเป็นพืชมีดอกมีเมล็ด) Cycads สร้าง cones ที่ส่วนยอดของลำต้น ให้ศึกษาตัวอย่างต้นปรังและรูปภาพที่จัดแสดงไว้

3.3 Phylum Coniferophyta : สน (conifers)

สนเป็นพืชกลุ่มใหญ่ที่สร้าง cones ซึ่งเป็นโครงสร้างสืบพันธุ์ของระยะ sporophyte ที่ประกอบด้วย sporophylls รูปร่างคล้ายเกล็ดปลาจำนวนมากเรียงตัวอยู่รอบๆ แกนกลาง Sporophylls ของ male cones เรียกว่า **microsporophylls** บนผิวของแต่ละ microsporophyll มีชั้นเซลล์ 1 ชั้น ที่เรียกว่า **microsporangium** ทำหน้าที่สร้างสปอร์ ส่วน sporophylls ของ female cones เรียกว่า **megasporophylls** แต่ละ megasporophyll มี 2 **megasporangia** อยู่ที่ผิวบน โดยปกติ male cones มีขนาดเล็กและคล้ายกันในสนทั่วไป แต่ female cones จะมีขนาดแตกต่างกันขึ้นกับชนิดของสน

ให้ศึกษาตัวอย่างของสน ใบสน cones และเมล็ด (seed) ที่จัดแสดงไว้ ให้สังเกตจำนวนเมล็ดในแต่ละ scale ของ cone

ให้ศึกษาวัฏจักรชีวิตของสนจากภาพ และเขียน word diagram แสดงวัฏจักรชีวิตของสนในที่ว่างที่เว้นไว้ให้

Word diagram แสดงวัฏจักรชีวิตของสน

กิจกรรมที่ 4 ศึกษาพืชมีท่อลำเลียงสร้างเมล็ด : Angiosperms

Angiosperms (พืชมีดอก) เป็นกลุ่มพืชที่ใหญ่ที่สุด เป็น heterosporous มีดอกและมีเมล็ดอยู่ภายในผล Angiosperms ทั้งหมดถูกจัดไว้ใน Phylum Anthophyta และแบ่งเป็น 2 กลุ่มตามจำนวนของใบเลี้ยง (cotyledon) คือ Monocots และ Dicots ปัจจุบันได้มีการแบ่งกลุ่มของ angiosperms เป็น 4 กลุ่ม คือ **Basal angiosperms, Monocots, Eudicots (dicots ที่แท้จริง)** และ **Magnoliids** (Campbell และคณะ, 2008) ในกิจกรรมนี้จะเน้นไปที่ **Monocots** (พืชใบเลี้ยงเดี่ยว) และ **Eudicots** (พืชใบเลี้ยงคู่) เท่านั้น

การสืบพันธุ์ของ Angiosperms

เช่นเดียวกับพืชทุกชนิด พืชมีดอกมีการสืบพันธุ์แบบมีเพศที่เป็นการรวมกันของเซลล์สืบพันธุ์ (gamete) ซึ่งจะได้ไซโกตที่จะเจริญต่อไปเป็นพืชต้นใหม่ อยุ่จะสืบพันธุ์ของพืชมีดอกคือดอก (flower) ซึ่งประกอบด้วย **sepal** (กลีบเลี้ยง), **petal** (กลีบดอก), **stamen** (เกสรเพศผู้) และ **carpel** หรือ **pistil** (เกสรเพศเมีย) โดยที่ stamen ทำหน้าที่สร้างเซลล์สืบพันธุ์เพศผู้คือ **pollen grain** (ละอองเรณู) ส่วน carpel ทำหน้าที่สร้างเซลล์สืบพันธุ์เพศเมียคือ **egg** (ไข่) ซึ่งอยู่ภายใน ovule ที่อยู่ใน ovary (รังไข่)

การถ่ายละอองเรณู (pollination) และการปฏิสนธิ (fertilization)

เมื่อ pollen grain (ละอองเรณู) ตกลงบน stigma (ยอดเกสรเพศเมีย) pollen tube จะเริ่มงอกผ่าน style ลงไปถึง ovule ส่วนของ pollen grain ประกอบด้วย 3 นิวเคลียส โดยที่หนึ่งนิวเคลียสจะควบคุมการเจริญของ pollen tube ส่วนอีกสองนิวเคลียสทำหน้าที่เป็น sperms การปฏิสนธิจะสมบูรณ์เมื่อ nuclei sperm ทั้งคู่ถูกปล่อยเข้าสู่ embryo sac และ sperm 1 nucleus ผสมกับ egg กลายเป็นไซโกต ซึ่งจะเจริญไปเป็น **embryo (2n)** ส่วน sperm อีก 1 nucleus เข้าผสมกับ 2 polar nuclei (อยู่ตรงกลาง embryo sac) แล้วเจริญต่อไปเป็น **endosperm (3n)** การผสมกันของ 3 nuclei นี้ ทำให้เกิด **triploid endosperm nucleus** กระบวนการนี้เรียกว่า **การปฏิสนธิซ้อน (double fertilization)** ซึ่งพบเฉพาะในพืชมีดอก การแบ่งเซลล์ต่อมาของ endosperm เป็นผลให้ไตกลุ่มเนื้อเยื่อที่กลายเป็นแหล่งอาหารสำหรับ embryo ที่กำลังเจริญเติบโต

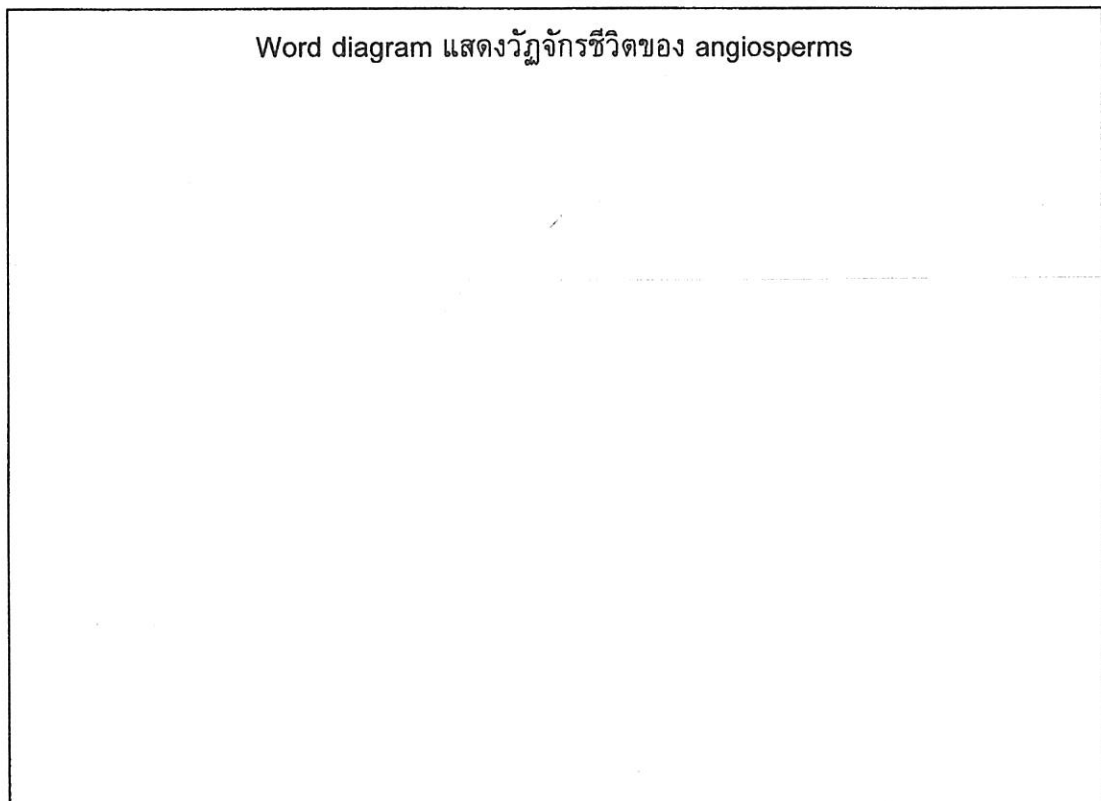
วัสดุและอุปกรณ์

1. เมล็ดข้าวโพดและเมล็ดถั่วที่กำลังจะงอก
2. ใบและดอกของพืชใบเลี้ยงคู่และใบเลี้ยงเดี่ยว
3. สไลด์ถาวร x-s ของลำต้นพืชใบเลี้ยงคู่และใบเลี้ยงเดี่ยว
4. กล้องจุลทรรศน์คอมปาวด์
5. รูปภาพวัฏจักรชีวิตของ Angiosperms

วิธีการ

1. ศึกษาส่วนประกอบของดอกไม้ชนิดต่างๆที่จัดแสดงบนโต๊ะ
2. ศึกษาวัฏจักรชีวิตของ angiosperms จากภาพ และเขียน word diagram แสดงวัฏจักรชีวิตของ angiosperms ในที่ว่างที่เว้นไว้ให้
3. ศึกษาความแตกต่างของ monocots และ eudicots จากตัวอย่างที่จัดแสดง แล้วเติมข้อมูลลงในตารางข้างล่างนี้

Word diagram แสดงวัฏจักรชีวิตของ angiosperms



ลักษณะของพืช	Monocots	Eudicots
1. จำนวนใบเลี้ยง (1 ใบ/ 2 ใบ)		
2. รูปแบบเส้นใบ (ขนาน/ร่างแห)		
3. จำนวนส่วนของดอก (3, 4 หรือ 5)		
4. ระบบราก (รากฝอย/รากแก้ว)		
5. การเรียงตัวของ vascular bundle (การจัดกระจาย/เป็นวง)		
ยกตัวอย่างพืชกลุ่มละ 5 ชนิด		

แบบฝึกหัดปฏิบัติการที่ 8

ชื่อ _____ รหัส _____ กลุ่มที่ _____ ห้อง _____

1. ให้เติมข้อมูลเกี่ยวกับกลุ่มพืชที่ได้ศึกษาในปฏิบัติการนี้ให้สมบูรณ์ในตารางที่ 1

ตารางที่ 1

ลักษณะ	Mosses	Ferns	Conifers	Angiosperms
ระยะเด่น (sporophyte (S) /gametophyte (G))	G			
Vascular tissues (มี + /ไม่มี -)	-			
เมล็ด (seed) (มี + /ไม่มี -)				
ต้องการน้ำสำหรับการปฏิสนธิ (ต้องการ + /ไม่ต้องการ -)				
Homosporous (1) หรือ Heterosporous (2)				

2. ให้เติมข้อมูลเกี่ยวกับโครงสร้างของ bryophytes และ seedless vascular plants ในตารางที่ 2

ตารางที่ 2

โครงสร้าง	เป็น ระยะ sporophyte (S) หรือ gametophyte (G)
Protonema	
Prothallium	
Pinna	
Spore	
Frond	
Sporangium	
Antheridium	
Archegonium	
Microsporophyll	
Megasporophyll	