



เอกสารการสอน

**คู่มือปฏิบัติการมหกายวิภาคศาสตร์ 1**  
**(Gross Anatomy Laboratory 1)**

ใช้ประกอบรายวิชามหกายวิภาคศาสตร์ 1 (110201 Gross Anatomy 1)

**อาจารย์ ทัดขวัญ มธุรชน**

**สาขาวิชาชีววิทยา**  
**สำนักวิชาวิทยาศาสตร์**  
**มหาวิทยาลัยเทคโนโลยีสุรนารี**

2550

## คำนำ

คู่มือปฏิบัติการมหากายวิภาคศาสตร์ เป็นคู่มือประกอบในการเรียนปฏิบัติการของรายวิชา มหากายวิภาคศาสตร์ 1 (Gross Anatomy 1) สำหรับนักศึกษาหลักสูตรแพทยศาสตร์ ชั้นปีที่ 2 ของ มหาวิทยาลัยเทคโนโลยีสุรนารี ประจำปีการศึกษา 2550 เพื่อใช้ประกอบในการเรียนการสอน ชำแหละร่างอาจารย์ใหญ่

ผู้จัดทำได้บรรจุเนื้อหาสาระสำคัญของการปฏิบัติการมหากายวิภาคศาสตร์ 1 โดยมีเนื้อหา สาระสำคัญแบ่งออกเป็น 7 หัวข้อ ประกอบด้วย บทนำปฏิบัติการมหากายวิภาคศาสตร์ การศึกษา กระดูกสันหลังและการชำแหละกล้ามเนื้อส่วนหลังในชั้นต้น การชำแหละเต้านมและกล้ามเนื้อ ทรวงอกค้ำหน้า การชำแหละบริเวณรักแร้และกลุ่มเส้นประสาทในรักแร้ การชำแหละกล้ามเนื้อ หลังชั้นกลางและกล้ามเนื้อหลังชั้นลึก การศึกษาข้อต่อของกระดูกสันหลังและการชำแหละไขสัน หลัง ไว้ในคู่มือปฏิบัติการมหากายวิภาคศาสตร์เท่าที่จะเป็นไปได้

คู่มือปฏิบัติการมหากายวิภาคศาสตร์ได้รับความร่วมมือของบุคคลากรหลายฝ่ายทั้งภายใน และภายนอกมหาวิทยาลัย ขอขอบพระคุณคณาจารย์สถาบันต่างๆที่ประสิทธิ์ประสาทวิชาให้ ได้แก่ สถาบันวิจัยและพัฒนาวิทยาศาสตร์และเทคโนโลยี คณะวิทยาศาสตร์ คณะแพทยศาสตร์ศิริราช พยาบาล มหาวิทยาลัยมหิดล คณะแพทยศาสตร์ มหาวิทยาลัยเชียงใหม่ วิทยาลัยแพทยศาสตร์พระ มงกุฎเกล้า วิทยาลัยพยาบาลบรมราชชนนีนครราชสีมา โรงพยาบาลมหาราชนครราชสีมา และ ขอขอบพระคุณเป็นอย่างสูงสำหรับคณะแพทยศาสตร์ มหาวิทยาลัยขอนแก่นที่ให้ความอนุเคราะห์ ร่างอาจารย์ใหญ่เพื่อการศึกษา ขอขอบคุณศูนย์เครื่องมือวิทยาศาสตร์และเทคโนโลยี มหาวิทยาลัย เทคโนโลยีสุรนารีที่จัดเตรียมอุปกรณ์เครื่องมือให้เป็นอย่างดี ท้ายสุดนี้ขอขอบพระคุณมากสำหรับ ทุกคนในสำนักวิชาวิทยาศาสตร์ มหาวิทยาลัยเทคโนโลยีสุรนารี ที่คอยให้คำแนะนำ ช่วยเหลือดูแล และเป็นกำลังใจให้ตลอดมา

อาจารย์ ทัดขวัญ มธุรชน

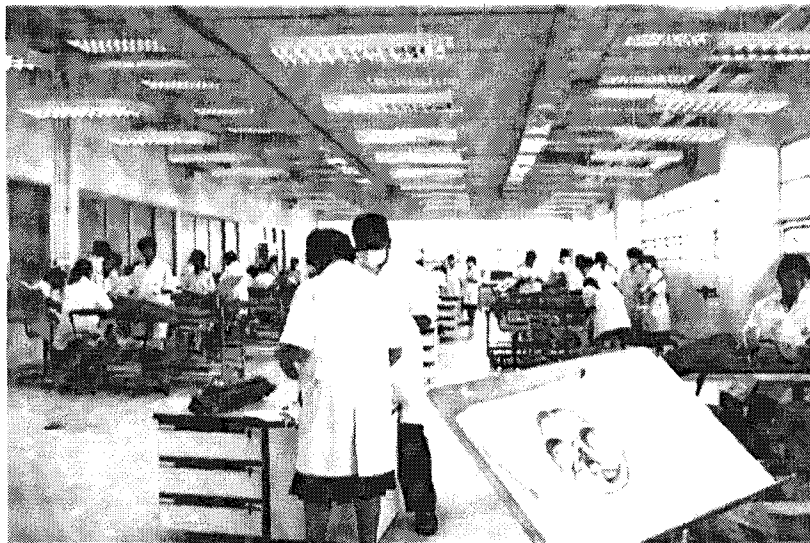## สารบัญ

บทปฏิบัติการที่	เรื่อง	หน้า
1	บทนำปฏิบัติการมหกายวิภาคศาสตร์ Introduction to Gross Anatomy Laboratory	1
2	กระดูกสันหลัง Vertebral Column	13
3	การชำแหละกล้ามเนื้อหลังขั้นต้น Dissection of Superficial back muscles	24
4	การชำแหละเต้านมและกล้ามเนื้อทรวงอกด้านหน้า Dissection of Breast and Pectoral region	33
5	การชำแหละบริเวณรักแร้และกลุ่มเส้นประสาทในรักแร้ Dissection of Axilla region and Brachial plexus	43
6	การชำแหละกล้ามเนื้อหลังขั้นกลางและกล้ามเนื้อหลังขั้นลึก Dissection of Intermediate and Deep back muscles	53
7	ข้อต่อของกระดูกสันหลังและการชำแหละไขสันหลัง Joint of Vertebral column and Dissection of Spinal cord	65

## บทปฏิบัติการที่ 1

### บทนำปฏิบัติการมหากายวิภาคศาสตร์ Introduction to Gross Anatomy Laboratory

การเรียนวิชามหากายวิภาคศาสตร์ (Gross Anatomy) มีการเรียนทั้งในภาคทฤษฎี และการเรียนภาคปฏิบัติ การเรียนภาคปฏิบัติโดยการชำแหละร่างอาจารย์ใหญ่ (cadaver) ทำให้ผู้เรียนเข้าใจลักษณะโครงสร้างส่วนประกอบของร่างกายมนุษย์อย่างละเอียด สามารถมองเห็นลักษณะการวางตัวซ้อนกัน มีโอกาสได้จับ สัมผัส รู้สึกถึงลักษณะพื้นผิวของโครงสร้างที่แตกต่างกัน เช่น เส้นเลือด (blood vessels) เส้นประสาท (nerves) ความเหนียวของเส้นเอ็น (ligaments) เยื่อพังผืด (tendons) ความแข็งของกระดูก (bones) ความอ่อนนุ่มของกล้ามเนื้อ (muscles) และเนื้อเยื่อ (tissues) ต่างๆ

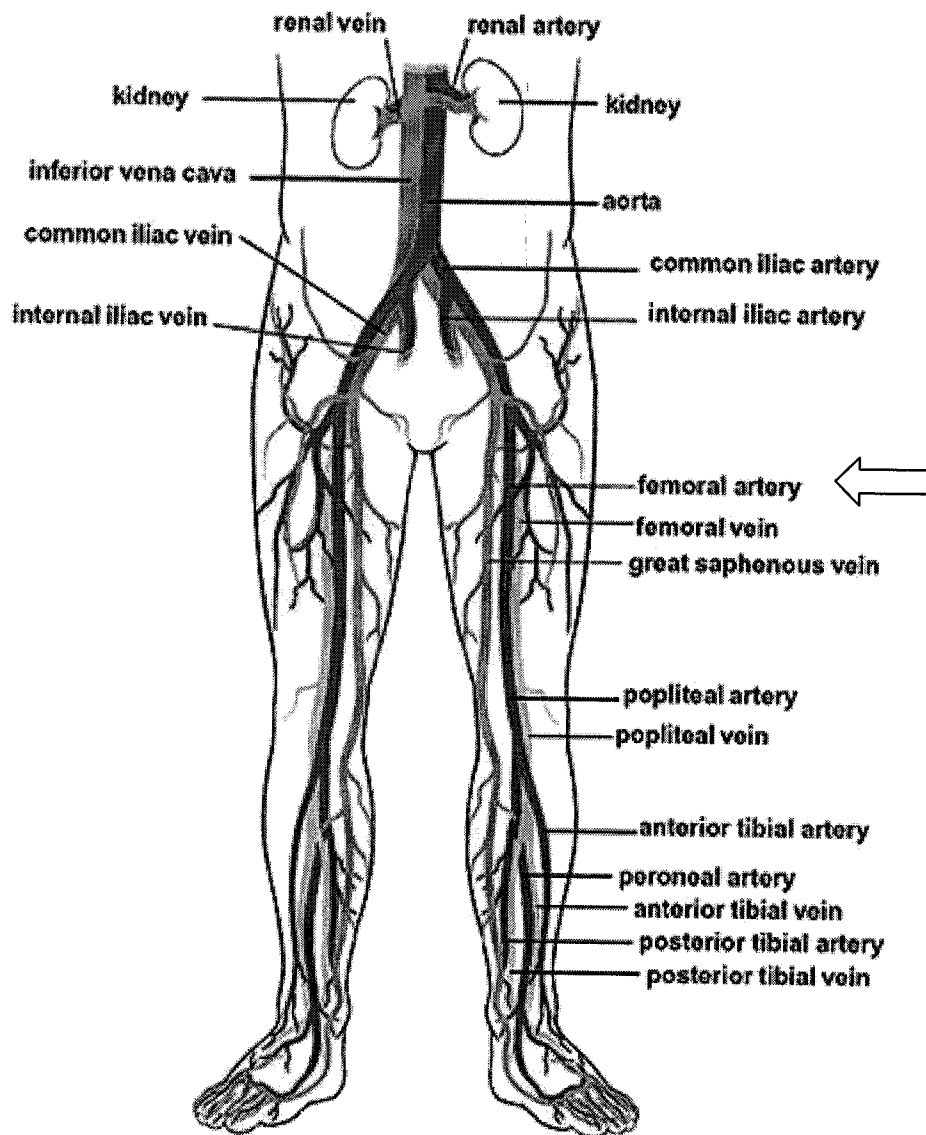


รูปที่ 1.1 การเรียนภายในห้องปฏิบัติการมหากายวิภาคศาสตร์

การเรียนรู้จากร่างอาจารย์ใหญ่ เจ้าของร่างเต็มใจบริจาคร่างกายเพื่อการศึกษา นักศึกษาจึงมีโอกาสศึกษาร่างกายมนุษย์จริง ดังนั้นควรปฏิบัติต่อร่างของท่านด้วยความเคารพนับถือ สุภาพเรียบร้อย ความมุ่งมั่นตั้งใจเรียน ทำปฏิบัติการชำแหละด้วยความนุ่มนวล ไม่ควรพูดจาหยอกล้อกันเล่น ไม่ดื่มหรือกินในขณะที่ชำแหละ ไม่นำเศษชิ้นส่วนของอาจารย์ใหญ่ไปหยอกล้อเล่น หรือนำออกนอกห้องปฏิบัติการ ไม่ถ่ายรูปก่อนได้รับอนุญาต ไม่นำพวงมาลัยหรือดอกไม้มาวางบน

ร่างอาจารย์ใหญ่หรือนำเข้ามาไว้ในห้องปฏิบัติการเนื่องจากดอกไม้อาจมีตัวแมลงติดมาแล้วไปฝึกตัวที่ร่างอาจทำให้ร่างขึ้นราได้

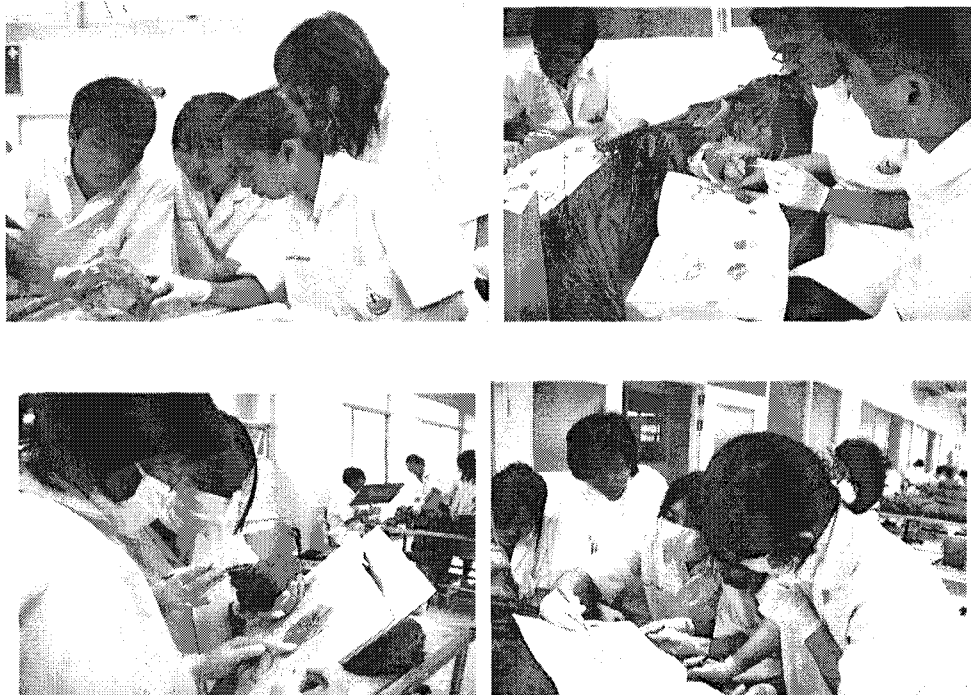
ร่างอาจารย์ใหญ่ที่นักศึกษากำลังชำแหละ ได้ผ่านขบวนการการฉีดน้ำยารักษาศพแล้ว โดยฉีดเข้าทางหลอดเลือดแดงที่โคนขาที่ชื่อว่า femoral artery (รูปที่ 1.2) ที่โคนขาทั้งสองข้าง ในการฉีดต้องใช้ความดันสูงทำให้เส้นเลือดแดงขนาดเล็กแตกเลือดไหลออกมานอกหลอดเลือด แล้วไปแทรกตัวอยู่ตามอวัยวะและเนื้อเยื่อ ในการชำแหละอาจพบเลือดแทรกอยู่ตามบริเวณต่างๆได้ และเมื่อเส้นเลือดแดงถูกฉีดไล่ด้วยความดันสูงภายในเส้นเลือดแดงจึงไม่มีเลือดค้างอยู่ ขณะที่ภายในเส้นเลือดดำ (vein) กลับพบว่ายังมีเลือดคั่งอยู่เต็มเส้นเลือดดำ



รูปที่ 1.2 ภาพแสดงเส้นเลือดแดง (artery) และเส้นเลือดดำ (vein) ของลำตัวช่วงล่างและขา (ศร) ที่แสดงเส้นเลือดแดงที่ชื่อ femoral artery ([www.clevelandclinic.org](http://www.clevelandclinic.org))

นักศึกษาสามารถสังเกตเห็นเส้นเลือดดำได้ง่ายกว่าเพราะมีเลือดค้างอยู่ภายใน และเมื่อพบเส้นเลือดดำแล้วก็สามารถหาเส้นเลือดแดง เส้นประสาทได้ ทั้งเส้นเลือดแดง เส้นเลือดดำ และเส้นประสาท เป็นโครงสร้างที่วางตัวทอดขนานกันโดยมีพังผืดบางๆหุ้มล้อมรอบไว้

หลังจากฉีดน้ำยารักษาศพแล้ว นำร่างไปดองในน้ำยาดองศพเป็นเวลาอย่างน้อย 1 ปี ทำให้เนื้อเยื่อต่างๆของร่างมีลักษณะอ่อนนุ่ม สามารถชำแหละได้ง่าย แต่ผิวหนังของอาจารย์ใหญ่จะเหนียวกว่าปกติ ควรเปลี่ยนใบมีดเมื่อรู้สึกว่ใบมีดเริ่มทื่อ ควรใช้ใบมีดที่คม ทำให้การชำแหละโครงสร้างชัดเจนดี ร่างอาจารย์ใหญ่ไม่มีสารพิษ นักศึกษาไม่ต้องกลัวติดเชื้อ ในขณะที่ชำแหละควรจัดทำทางของร่างอาจารย์ใหญ่ให้อยู่ในท่าทางที่ผู้ชำแหละไม่เมื่อยหรือปวดหลัง (รูปที่ 1.3) สามารถมองเห็นทุกส่วนที่กำลังชำแหละชัดเจน มีแสงสว่างเพียงพอ



รูปที่ 1.3 การเรียนชำแหละ การจัดทำทางร่าง การเปรียบเทียบของจริงกับตำรา

หลังการชำแหละเอาผิวหนังออกจากบริเวณไหนแล้ว ต้องดูแลรักษาร่างกายส่วนนั้นให้ชุ่มชื้นอยู่เสมอ อย่าปล่อยให้ตากลมหรือแห้ง อาจทำให้โครงสร้างแห้ง แข็ง เปลี่ยนสี ดูแลอย่าให้ชิ้นราหมั่นพรมบริเวณที่ชำแหละด้วยน้ำยาพรมร่าง และพรมน้ำยาหลังเลิกชำแหละทุกครั้งหรือเปิดผ้าพลาสติกออกทุกครั้ง

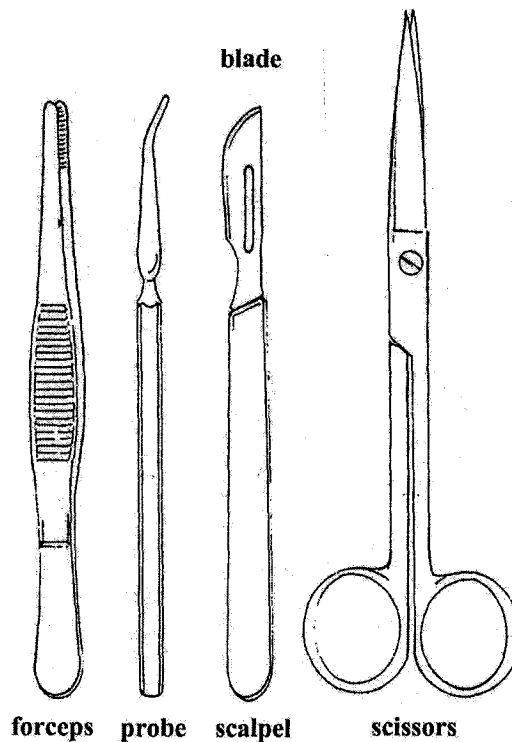
ในการเก็บร่างชำแหละให้หุ้มทั้งร่างด้วยผ้าพลาสติกปิดให้มิดชิด ไม่ให้ลมเข้า หลังชำแหละให้เก็บชิ้นส่วนของแต่ละร่างลงในภาชนะประจำเตียง ห้ามปะปนเศษชิ้นส่วนจากร่างอื่น

เมื่อเสร็จสิ้นการเรียนในแต่ละปีการศึกษา ร่างอาจารย์ใหญ่ทุกท่านจะถูกนำกลับไปที่คณะแพทยศาสตร์ มหาวิทยาลัยขอนแก่น เพื่อพระราชทานเพลิงศพและทำบุญตามประเพณีต่อไป

### เครื่องมือที่ใช้ในการชำแหละ (รูปที่ 1.4)

ประกอบด้วย

- Forceps (ปากคีบ)
- Probe (โพรบ)
- Scalpel (ด้ามมีด)
- Blade (ใบมีด)
- Scissors (กรรไกร)

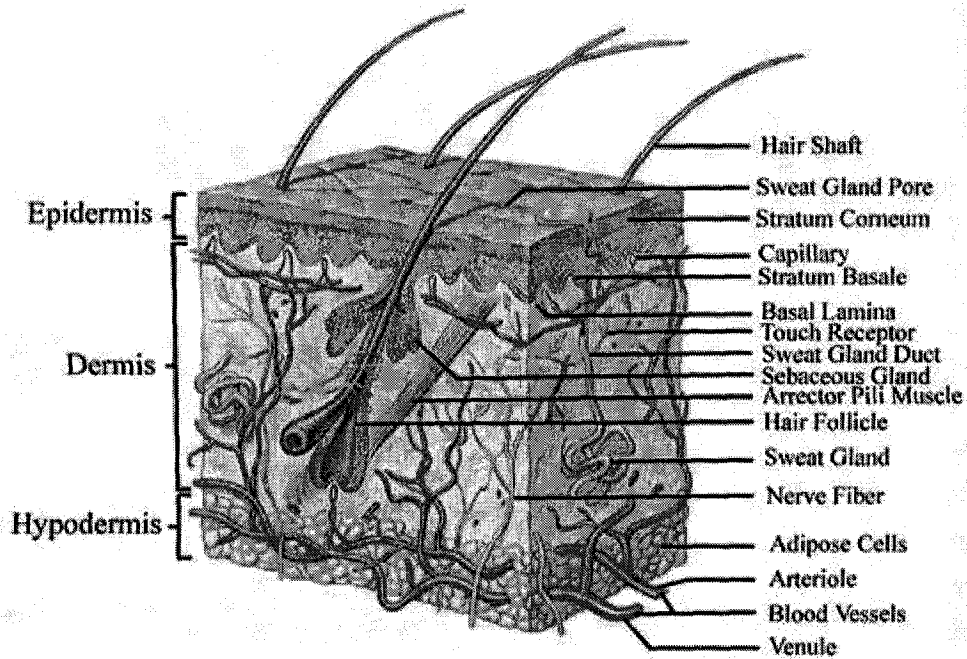


รูปที่ 1.4 ภาพแสดงเครื่องมือพื้นฐานสำหรับใช้ชำแหละ (Sauerland, 1999)

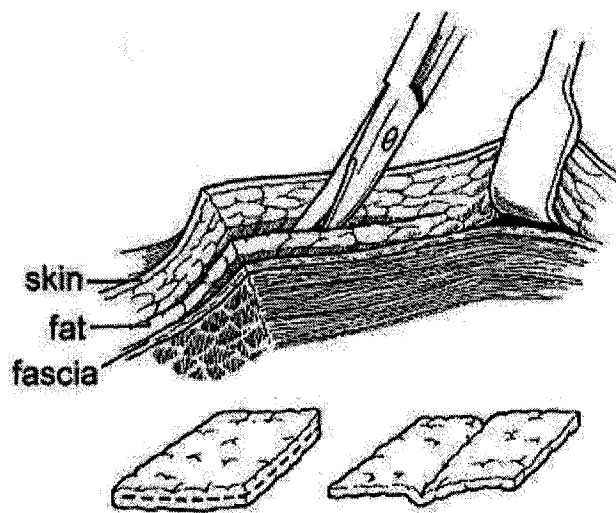
### เทคนิคการชำแหละ

ให้สังเกตว่าชั้นไขมันใต้ผิวหนัง (subcutaneous fat) ในแต่ละบริเวณ มีความหนาบางของไขมันแตกต่างกัน ภายในชั้นไขมันมีเส้นประสาทชั้นตื้น (superficial nerve) เส้นเลือดชั้นตื้น (superficial vessels) แทรกฝังอยู่ (รูปที่ 1.5) ดังนั้นในการเลาะผิวหนังออกต้องระมัดระวังชั้น

ไขมัน (subcutaneous fat) ระวังการเลาะโดยเฉพาะในร่างที่ผอม ให้ค่อยๆ เชียแยก superficial nerve และ superficial vessels ออกมา ในการตัดเลาะชั้นผิวหนังแยกออก หรือเรียกว่า การทำ skin incision (รูปที่ 1.6) หากเลาะลึกเกินไปอาจพลาดไปตัดเส้นประสาทรับความรู้สึกชั้นตื้น (cutaneous nerve) และเส้นเลือด (blood vessels) ได้ นอกจากนี้ลักษณะผิวหนังทางด้านหน้า (anterior) มีความบางมากกว่าทางด้านหลัง (posterior) ในการเลาะให้ระวังหากมองเห็นใยกล้ามเนื้อสีน้ำตาลอยู่ใต้ deep fascia ที่ใสเป็นมัน แสดงว่าเลาะผิวหนังลึกเกินไปแล้ว



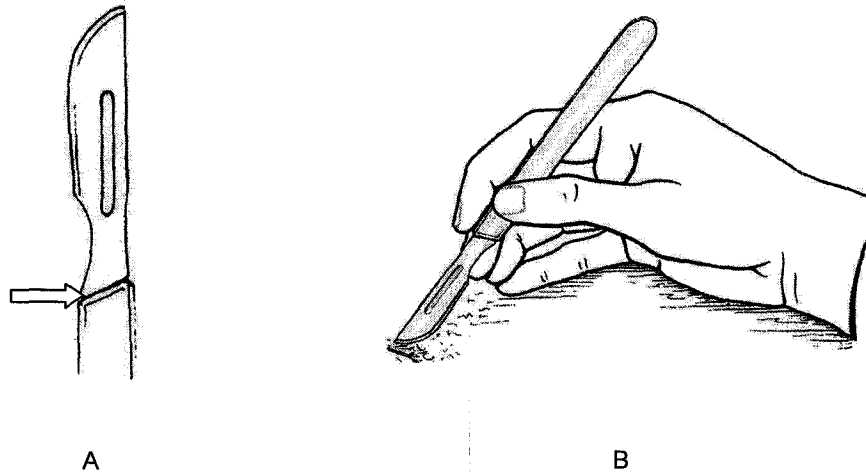
รูปที่ 1.5 ภาพแสดงชั้นของผิวหนัง คือ epidermis, dermis, hypodermis และโครงสร้างที่แทรกอยู่ภายในของแต่ละชั้น (www.freethough-forum.com)



รูปที่ 1.6 การแยกชั้น skin ออกจากชั้น fat (www.medscape.com)

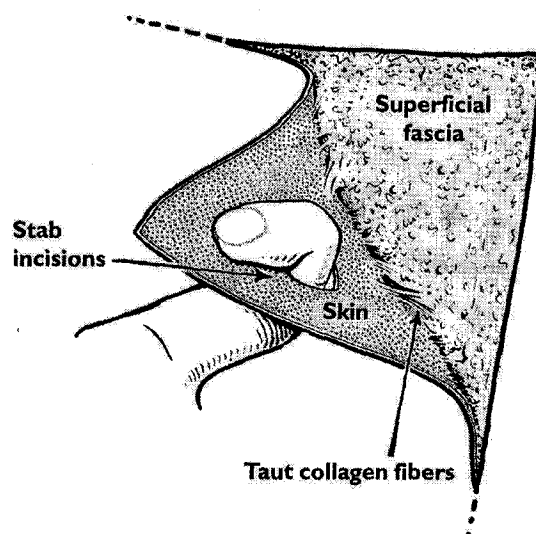


ใบมีดและด้ามมีดที่ใช้ฆ่าเหาะ เป็นเครื่องมือที่ใช้ในห้องผ่าตัดจริง นักศึกษาควรฝึกการจับด้ามมีด การใส่และถอดใบมีดออกอย่างถูกต้อง และระมัดระวังอย่างมาก เมื่อใส่ใบมีดใบใหม่เข้าไปให้สังเกตมุมของใบมีดจะเข้ากันพอดีกับด้ามมีด (ดังลูกศรชี้) กดให้เข้าล็อคใบมีดจะแนบสนิทกับด้ามมีด การจับจับด้ามมีดให้จับเหมือนจับปากกาเขียนหนังสือ (รูป 1.7)



รูปที่ 1.7 ภาพ (A) แสดงการใส่ใบมีดเข้ากับด้ามมีด ภาพ (B) แสดงการจับด้ามมีด (Sauerland, 1999)

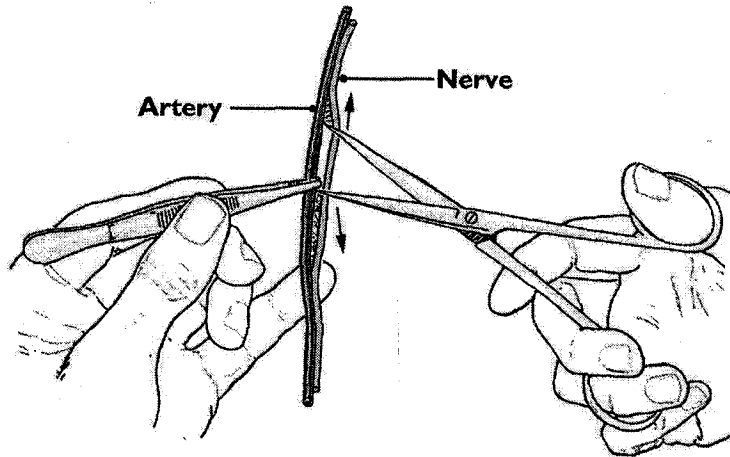
ในการเลาะผิวหนัง ให้ดึงผิวหนังที่กำลังเลาะให้ตึงและใช้ใบมีดที่คมเลาะผิวหนังออก โดยเมื่อเลาะผิวหนังบางส่วนออกมาแล้ว สามารถกรีดผิวหนังให้ขาดออกจากกัน หรือเรียกว่าการทำ stab incision (รูปที่ 1.8) แล้วเอานิ้วสอดไว้เพื่อดึงชั้นผิวหนังให้ตึงอยู่เสมอ เพื่อง่ายในการเลาะ



รูปที่ 1.8 การทำ stab incision เพื่อเลาะชั้นผิวหนัง (Sauerland, 1999)

ส่วนการเลาะ soft structures ควรทำด้วยความระมัดระวัง โดยใช้นิ้ว ด้ามมีด หรือโพรบ ค่อยๆ แยกโครงสร้างออกจากกัน ห้ามใช้มีดหรือกรรไกรตัดเด็ดขาด อาจไปตัดถูกโครงสร้างอื่น เรียกการเลาะแบบนี้ว่า blunt dissection

การแยกเส้นประสาท (nerves) เส้นเลือดแดง (arteries) เส้นเลือดดำ (veins) สามารถทำได้ง่ายโดยใช้ปลายแหลมของกรรไกรสอดไประหว่างเส้นเลือด เส้นประสาท แล้วกางปลายแหลมของกรรไกรออกตามแนวขนาน เรียกวิธีการนี้ว่า scissor technique (รูปที่ 1.9)



รูปที่ 1.9 การทำ scissor technique เพื่อแยกโครงสร้างออกจากกัน (Sauerland, 1999)

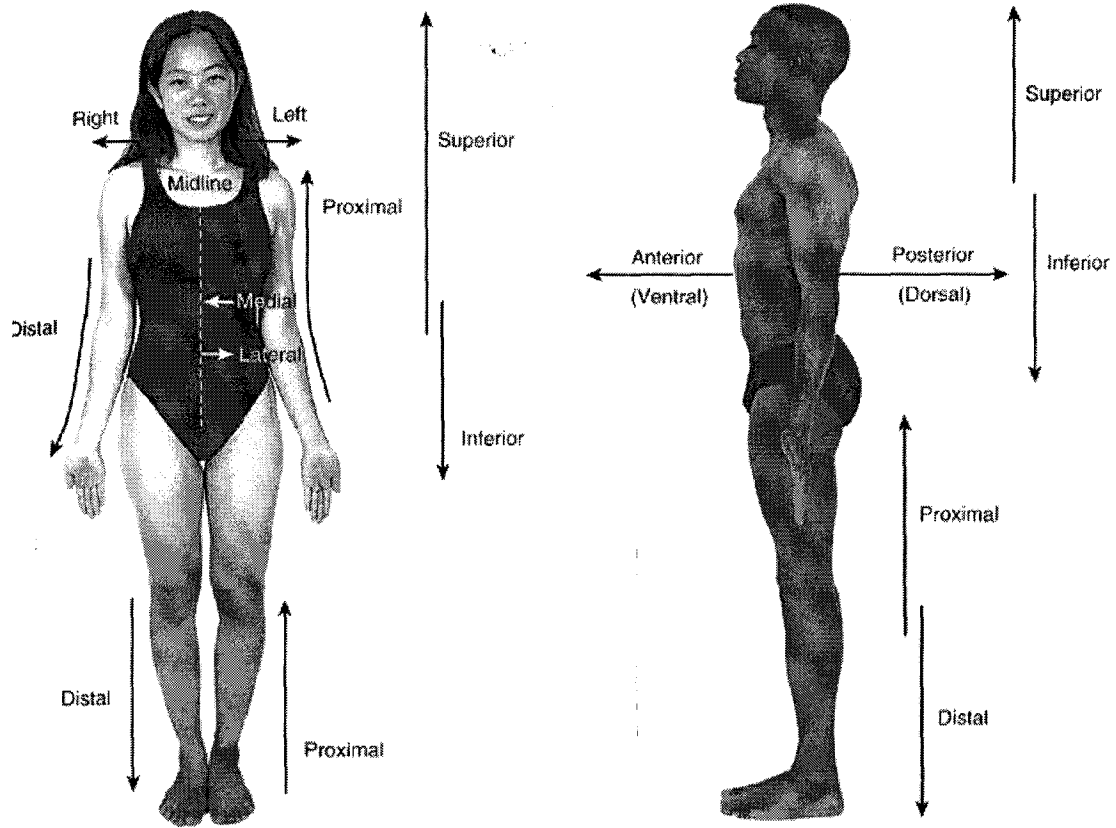
## คำศัพท์ทางการแพทย์ (Medical Terminology)

### Anatomical Reference Position

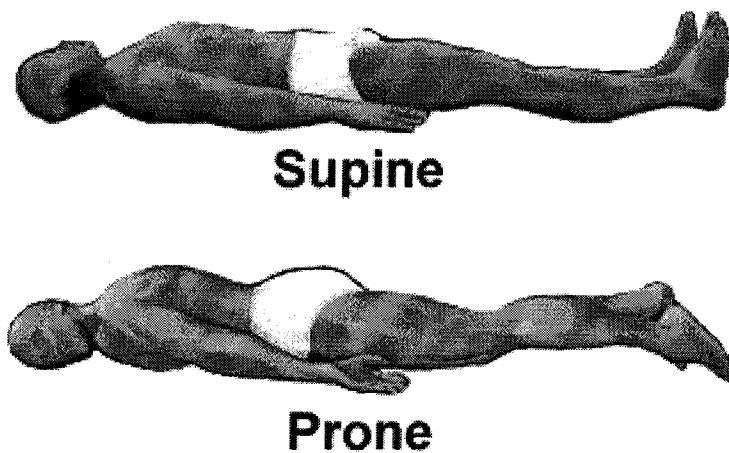
หมายถึง ท่าทางมาตรฐานทางการแพทย์ ใช้ในการอ้างอิงซึ่งตรงกันเป็นสากล โดยมีท่าทางดังนี้ ทำยืนตรง เท้าทั้งสองข้างขนานชิดกัน ศีรษะตรงใบหน้ามองตรงไปข้างหน้า แขนทั้งสองข้างห้อยอยู่ข้างลำตัว ฝ่ามือทั้งสองข้างไปข้างหน้า (รูปที่ 1.10)

หากเป็นการนอนหงาย เรียกว่าอยู่ในท่า supine position หรือหากนอนคว่ำหน้าลง เรียกว่าอยู่ในท่า prone position (รูปที่ 1.11)

จาก Anatomical Reference Position จึงมีการเรียกชื่อโครงสร้างต่างๆ ที่อยู่ด้านล่างกว่า ต่ำกว่าหรือใกล้ส่วนเท้ามากกว่าส่วนอื่นเรียกว่าโครงสร้างนั้นว่าอยู่ inferior (caudal) กว่า และเรียกโครงสร้างส่วนที่อยู่เหนือกว่าสูงกว่าหรือใกล้ส่วนศีรษะมากกว่าเรียกว่าอยู่ superior (cranial) กว่า และเรียกโครงสร้างส่วนที่อยู่ด้านหน้ากว่า เรียกว่าอยู่ anterior (ventral) กว่า และเรียกโครงสร้างที่อยู่ด้านหลังกว่า เรียกว่าอยู่ posterior (dorsal) กว่า (รูปที่ 1.10)



รูปที่ 1.10 ภาพแสดงท่าทางมาตรฐานทางการแพทย์ (<http://academic.esc.edu>)



รูปที่ 1.11 ภาพแสดง supine position และ prone position ([www.medtrng.com](http://www.medtrng.com))

## Direction Terms

Left / Right	ซ้าย / ขวา
Superior / Inferior	บน / ล่าง
Anterior (Ventral) / Posterior (Dorsal)	ด้านหน้า / ด้านหลัง
Medial / Lateral	แนวกลาง / ด้านข้าง
Proximal / Distal	ส่วนต้น / ส่วนปลาย
Superficial / Deep	ชั้นตื้น / ชั้นลึก
Contralateral / Ipsilateral	ด้านตรงข้าม / ด้านเดียวกัน

## Anatomical Planes

การอ้างอิงโครงสร้างหรือการบอกตำแหน่งของส่วนต่างๆของร่างกายในทางคลินิกมีความสำคัญมาก ในการตัดแบ่งร่างกายออกเป็นส่วน (section, slice) จึงมีชื่อเรียกการตัดในระนาบต่างๆอย่างจำเพาะ (รูปที่ 1.12) ดังนี้คือ

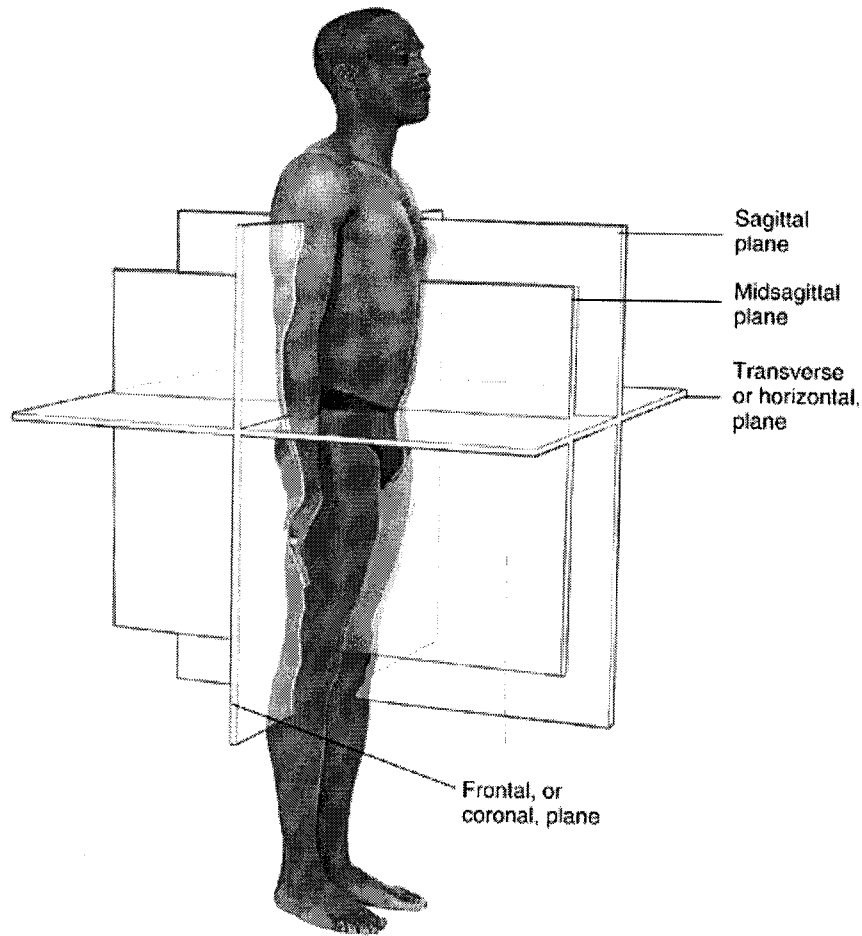
**Coronal Plane** การตัดแบ่งร่างกายออกเป็นส่วน ผ่าในแนวตั้งโดยแบ่งออกเป็นร่างกายซีกหน้า (anterior part) และร่างกายซีกหลัง (posterior part)

**Sagittal plane** การตัดร่างกายออกเป็นส่วน ผ่าในแนวตั้งโดยแบ่งร่างกายออกเป็นร่างกายซีกซ้าย และร่างกายซีกขวา ระนาบการตัดจะตั้งฉากกับระนาบของ coronal sections หาก sagittal plane ผ่าผ่านแนวตั้งตรงกลางลำตัวพอดี (midline) มีชื่อเรียกเฉพาะว่า midsagittal plane หรือ median plane

**Horizontal plane** หรือ **Transverse plane** การตัดร่างกายออกเป็นส่วน ตามแนวขวางขนานกับพื้น มีระนาบตั้งฉากกับระนาบของ coronal plane และ sagittal plane แบ่งร่างกายออกเป็นส่วนบน (superior or upper part) และส่วนล่าง (inferior or lower part) การตัดในระนาบนี้เรียกว่า cross section ด้วย

## Variation

ร่างกายมนุษย์ทุกคนมี Anatomical Construction ที่แตกต่างกันไม่มากนักน้อย ส่วนที่แสดงในหนังสือ text หรือ atlas ต่างๆ เป็นการอ้างอิงที่พบบ่อยใน adult ดังนั้นหากพบโครงสร้างมีรูปร่าง จำนวน ขนาด แตกต่างออกไปจากใน text หรือ atlas ต่างๆ นั้นเป็นความแตกต่างปกติของมนุษย์ เช่น นิ้วมือของเราแต่ละนิ้วก็มีรูปร่างแตกต่างกัน ไบฮูด้านซ้ายของเราก็ไม่เหมือนกับไบฮูด้านขวา



รูปที่ 1.12 ภาพ แสดง Anatomical Planes (<http://academic.esc.edu>)

ในการเรียนหรือฝึกภาคปฏิบัติ นักศึกษาต้องคำนึงถึงอยู่เสมอว่าเราเป็นแพทย์ผู้รักษาคนไข้ ต้องมีความรู้เป็นอย่างดี มีเหตุผล เมื่อศึกษากล้ามเนื้อควรทราบตำแหน่ง จุดเกาะ เส้นประสาท เส้นเลือด ที่มาเลี้ยง การทำงานของกล้ามเนื้อ ข้อต่อไหนทำงานประสานกัน การเคลื่อนไหวเป็นอย่างไร เมื่อศึกษาเส้นเลือด หลอดเลือดควรทราบ proximal end และ distal end ต่ออยู่กับโครงสร้างใด เลือดไหลจากบริเวณใดไปที่ใด และเมื่อศึกษาเส้นประสาทควรทราบว่าเส้นประสาทรันประกอบด้วย functional components เป็นอย่างไร ชนิดไหน

## กิจกรรมที่ 1 การดูแลร่างอาจารย์ใหญ่

### วัตถุประสงค์

1. ทราบและสามารถการดูแลร่างอาจารย์ใหญ่
2. ทราบและสามารถดูแลเก็บร่างอาจารย์ใหญ่ภายหลังการชำแหละ

### วิธีการทำ

1. เปิดผ้าพลาสติกคลุมร่างออก ให้อากาศและความเครพทุกครั้งก่อนและหลังชำแหละและตั้งจิตใม่มุ่งมั่นในการเรียน
2. สังเกตรายละเอียด surface anatomy ของร่างอย่างละเอียด พลิกร่างคว่ำลงและสังเกตลักษณะทางด้านหลังด้วย พร้อมลองสัมผัสร่าง ศึกษาลักษณะพื้นผิว ความอ่อนนุ่มของผิว
3. นำกระป๋องน้ำยาทาร่าง มาไว้ได้เตียง ทาน้ำยาให้ทั่วร่าง ระวังน้ำยากระเด็นเข้าตาหรือหกที่พื้น คลุมผ้าพลาสติกให้มิดชิด
4. นำภาชนะบรรจุเศษชิ้นส่วนประจำเตียงไว้ได้เตียง
5. ติดเบอร์ดึง ติดชื่อกลุ่มนักศึกษาประจำเตียง ดูแลจัดเตียงให้ตรงกับไฟแสงสว่าง จัดเก้าอี้นั่งให้เรียบร้อย นำ stand สำหรับวางหนังสือมาใส่ที่ด้านปลายเตียงทั้งสองข้าง

## กิจกรรมที่ 2 เครื่องมือชำแหละ

### วัตถุประสงค์

1. ทราบชื่อและลักษณะของเครื่องมือชำแหละ
2. ทราบและสามารถใส่ ถอด เก็บ ทำความสะอาดเครื่องมือชำแหละได้

### วิธีปฏิบัติกร

1. เบิกเครื่องมือชำแหละคนละ 1 ชุด ประกอบด้วย ซองใส่เครื่องมือ และเครื่องมือ 4 ชิ้น คือ scalpel, scissor, probe, forceps สังเกตชื่อและลักษณะเครื่องมือแต่ละชิ้น บางชิ้นมีเบอร์ เช่น ด้ามมีด ใบมีด
2. เบิกใบมีด (blade) คนละ 1 ใบ แกะกระดาษฟอยด์ที่หุ้มออก ระวังใบมีดทะลุบาดมือ
3. ใช้ forceps จับ blade หันด้านมีคมออกนอกตัว หันไปหาผนังปูน ระวังไม่หันไปหาเพื่อน แล้วค่อยๆ ใส่ใบมีดเข้ากับด้ามมีดให้เข้าล็อก ไม่เคลื่อนหลุด ลองจับด้ามมีดให้ถนัดมือ ลักษณะเหมือนจับปากกาเขียนหนังสือ
4. ใช้ forceps จับ blade ถอดออกจากด้ามมีด ระวังคมกระเด็นใส่เพื่อน เก็บใบมีดใส่กระดาษฟอยด์ไว้ใช้ต่อไป เมื่อเวลาชำแหละจริงหลังจากถอดใบมีดออกแล้ว ให้นำไปทิ้งในขวดเฉพาะที่จัดเตรียมไว้เท่านั้น เนื่องจากเป็นใบมีดที่ใช้ผ่าตัดจริง และมีความคมมาก
5. ดูแลเก็บเศษกระดาษที่อาจหล่นที่เตียงอาจารย์ใหญ่ หรือที่พื้น ให้นำไปทิ้งถังขยะ
6. เก็บเครื่องมือใส่ซองม้วนให้เรียบร้อย แล้วนำไปคืน

## **แบบฝึกหัด**

### **จงอธิบาย**

1. การฉีดน้ำยาของศพ ฉีดเข้าที่เส้นเลือดใด วางตัวอยู่บริเวณใด
2. เหตุใดจึงไม่อนุญาตให้นำพวงมาลัย ดอกไม้ มาไว้ในห้องปฏิบัติการ
3. การทาน้ำยาขโลมร่าง จะทาเมื่อไร

### **เฉลย**

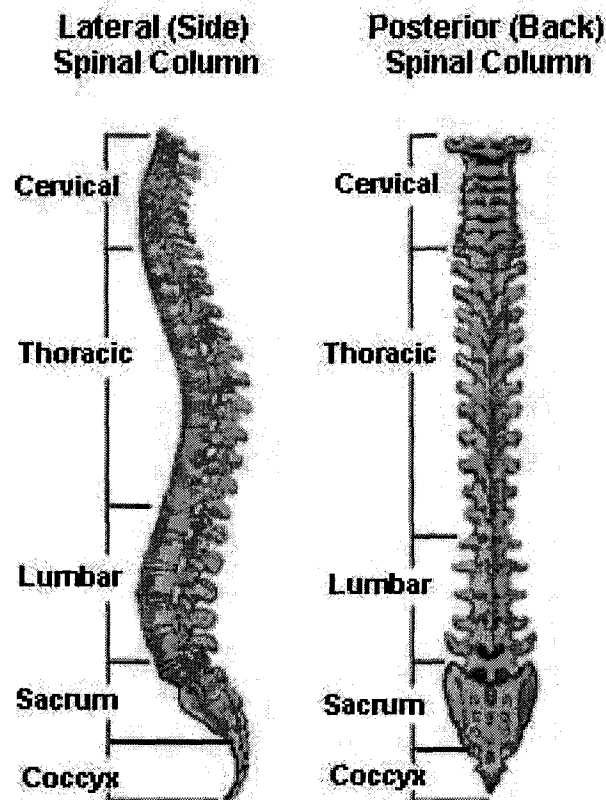
1. Femoral artery วางตัวอยู่บริเวณด้านหน้าของโคนขาทั้งสองข้าง
2. พวงมาลัย ดอกไม้ อาจมีแมลงติดมา แล้วอาจมาสะสมฟักตัวอ่อนที่ร่างอาจารย์ใหญ่ อาจทำให้ร่างขึ้นรา เมื่อศึกษาโครงสร้างทำให้เห็นไม่ชัดเจน และแพร่กระจายไปร่างอื่นได้ด้วย
3. ทาหลังจากเสร็จการชำแหละ หรือมาดูศพทอน แล้วมีการสัมผัสร่างอาจารย์ใหญ่ทุกครั้ง

## บทปฏิบัติการที่ 2

### กระดูกสันหลัง Vertebral Column

กระดูกสันหลัง (Vertebral column) หรือ (spine, spinal column, backbone) จัดเป็นกระดูกแกน (axial skeleton) ทำหน้าที่รักษาสถิตท่าทาง (posture) รองรับน้ำหนักตัว (support body weight) เคลื่อนไหว (locomotion) และปกป้องอันตรายให้ไขสันหลัง (spinal cord) และเส้นประสาท (nerves)

กระดูกสันหลังแบ่งออกเป็น 5 ส่วน (รูปที่ 2.1) คือ กระดูกสันหลังส่วนคอ (cervical vertebrae, C1-C7) จำนวน 7 ชิ้น กระดูกสันหลังส่วนอก (thoracic vertebrae, T1-T12) จำนวน 12 ชิ้น กระดูกสันหลังส่วนเอว (lumbar vertebrae, L 1-L5) จำนวน 5 ชิ้น กระดูกสันหลังส่วนกะเบนเหน็บ (sacral vertebrae, S1-S5) จำนวน 5 ชิ้นที่มาเชื่อมรวมกันเป็น 1 ชิ้น กระดูกสันหลังส่วนก้นกบ (Coccyx vertebrae, Co1-Co4) จำนวน 4 ชิ้นที่มาเชื่อมรวมกันเป็น 1 ชิ้น

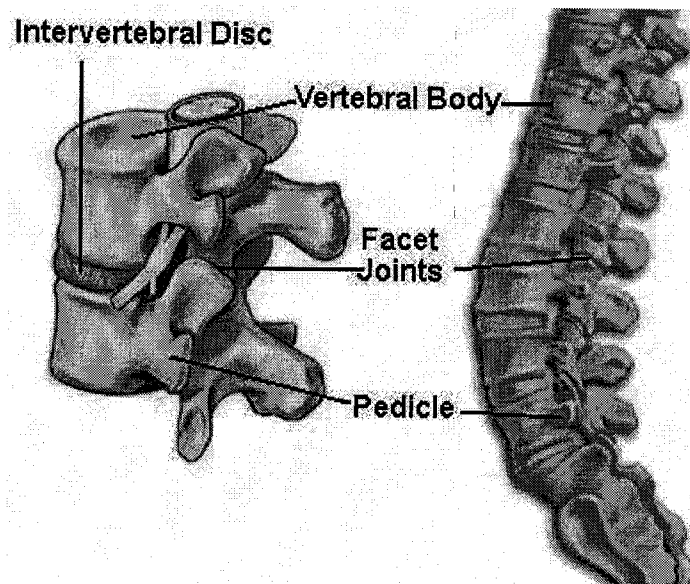


รูปที่ 2.1 ภาพแสดงกระดูกสันหลังด้านข้างและด้านหลัง ([www.spineuniverse.com](http://www.spineuniverse.com))



กระดูกสันหลังเริ่มตั้งแต่ฐานของกะโหลก (base of skull) ทางด้านหลังทอดตัวยาวต่อเนื่องผ่านช่วงลำคอ ช่วงลำตัว ยาวจนถึงก้นกบ มีลักษณะเป็นปล้อง (articulate) สามารถโค้งงออ่อนตัว (flexible) ได้เล็กน้อย กระดูกสันหลังทำหน้าที่พยุงร่างกายตั้งตรง พยุงร่างกายเพื่อรักษาท่าทางให้เหมาะสม โดยมีเส้นเอ็น (ligaments) ต่างๆช่วยในการสร้างความมั่นคงแข็งแรงให้กระดูกสันหลัง นอกจากนี้ ligaments ยังช่วยจำกัดการเคลื่อนไหว (movement) ที่อาจเป็นอันตรายกระดูกสันหลังและไขสันหลัง (spinal cord) ด้วย

ในระหว่างปล้องของกระดูกสันหลังแต่ละชิ้น มีหมอนรองกระดูกสันหลัง (intervertebral disc) (รูปที่ 2.2) แทรกตัวกันอยู่ หมอนรองกระดูกสันหลังทำหน้าที่รับแรงกระแทก โดย intervertebral disc สามารถยืดหยุ่นได้ (รายละเอียดในบท joint of Vertebrae)



รูปที่ 2.2 ภาพแสดง intervertebral disc แทรกระหว่างกระดูกสันหลัง ([www.spineuniverse.com](http://www.spineuniverse.com))

**โครงสร้างของกระดูกสันหลัง** ประกอบด้วยส่วนต่างๆ ดังนี้ (รูปที่ 2.3, 2.5)

#### Body

เป็นส่วนที่มีขนาดใหญ่ มีน้ำหนักมากกว่าส่วนอื่น ส่วน anterior part ที่มีรูปร่าง cylinder เพื่อรองรับน้ำหนักตัว ส่วน body ของกระดูกสันหลังตั้งแต่ระดับ T4 ลงไปพบว่าส่วน body มีขนาดใหญ่ขึ้นเรื่อยๆ เนื่องจากการรองรับน้ำหนักที่เพิ่มมากขึ้น ส่วนของ surface ด้านบนและด้านล่าง มีลักษณะแบน พื้นผิวขรุขระ บริเวณ ramus มี nutrient foramen ทะลุออกไปด้าน anterior surface ของ body ด้วย

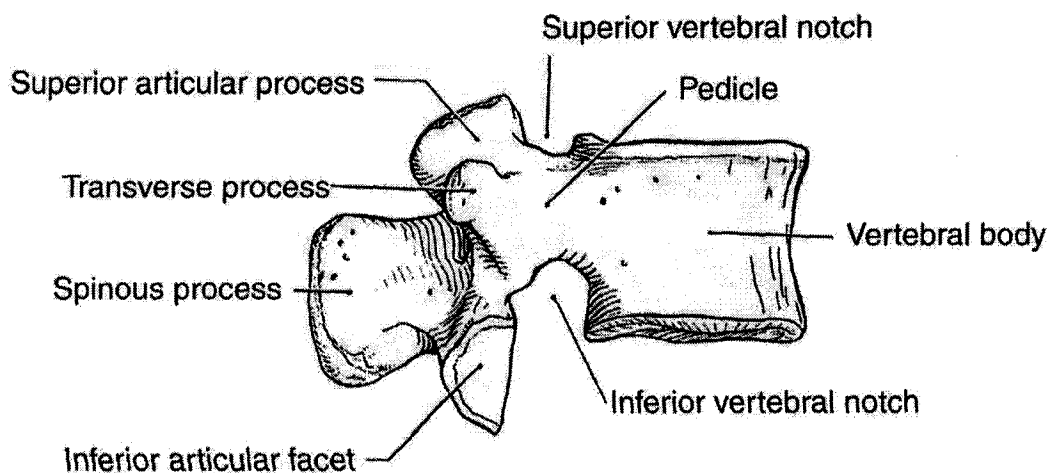
## Vertebral arch

เป็นส่วนที่วางตัวชิดกับช่องตรงกลางกระดูกสันหลัง (vertebral foramen) (รูปที่ 2.4) ติดกับแต่ละด้านของส่วน body ช่วยป้องกัน neural tissue เช่น spinal cord และ nerve roots และมีส่วนโค้ง (arch) ที่เกิดจากส่วน pedicles สองชิ้นที่มาวมเชื่อมกันแล้วยื่นไปด้านหลัง มีส่วน laminae เชื่อมต่อกันทางด้านหลังแล้วกลายเป็นส่วน spinous process และยังมีส่วน articular processes และ transverse processes

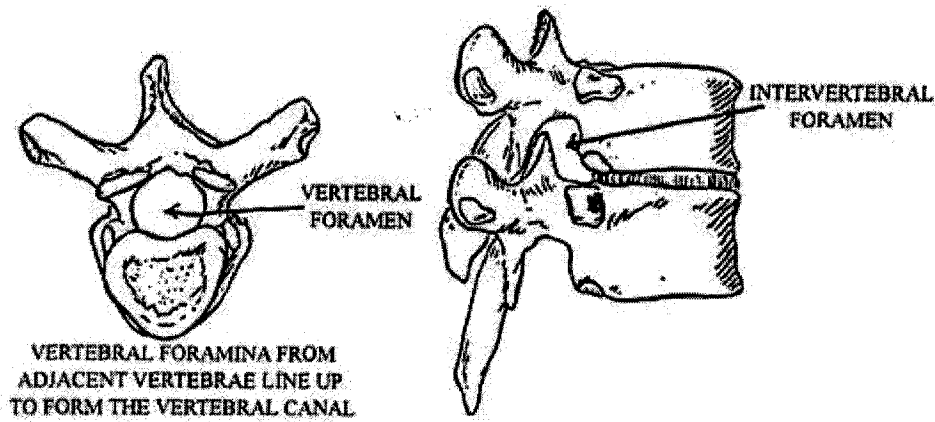
Vertebral foramen ภายในส่วน body และส่วน arch เชื่อมต่อกันเป็นช่องตลอดแนว ความยาวของกระดูกสันหลังเรียกช่องนี้ว่า vertebral canal หรือ spinal canal ภายใน vertebral foramen มีไขสันหลัง (spinal cord) และเยื่อหุ้มสมอง (meninges) รากของเส้นประสาท (nerve roots) และเส้นเลือด (blood vessels) บรรจุอยู่

## Pedicles

Pedicles มีลักษณะเป็น process สั้นๆ อยู่ติดกับส่วน superior part ของ body แต่ละด้าน มีส่วน superior vertebral notch และ inferior vertebral notch (มีขนาดใหญ่กว่า superior vertebral notch) และเมื่อกระดูกสันหลังแต่ละชิ้นเชื่อมต่อกัน ส่วน superior articular notch ขึ้นล่างจะต่อกับ inferior articular notch ขึ้นบน กลายเป็นช่องว่างเรียกว่า intervertebral foramen (รูปที่ 2.4)



รูปที่ 2.3 ภาพแสดงส่วนประกอบของกระดูกสันหลัง (Agur, 1991)



รูปที่ 2.4 ภาพแสดงส่วนประกอบของกระดูกสันหลัง ([www.emory.edu/anatomy](http://www.emory.edu/anatomy))

### Laminae of Vertebral arch (รูปที่ 2.5)

มีลักษณะเป็นแผ่นแบน (broad flat plate) โดย lamina สองชิ้นเชื่อมกันกลายเป็นส่วน roof ของ vertebral foramen

### Spinous process

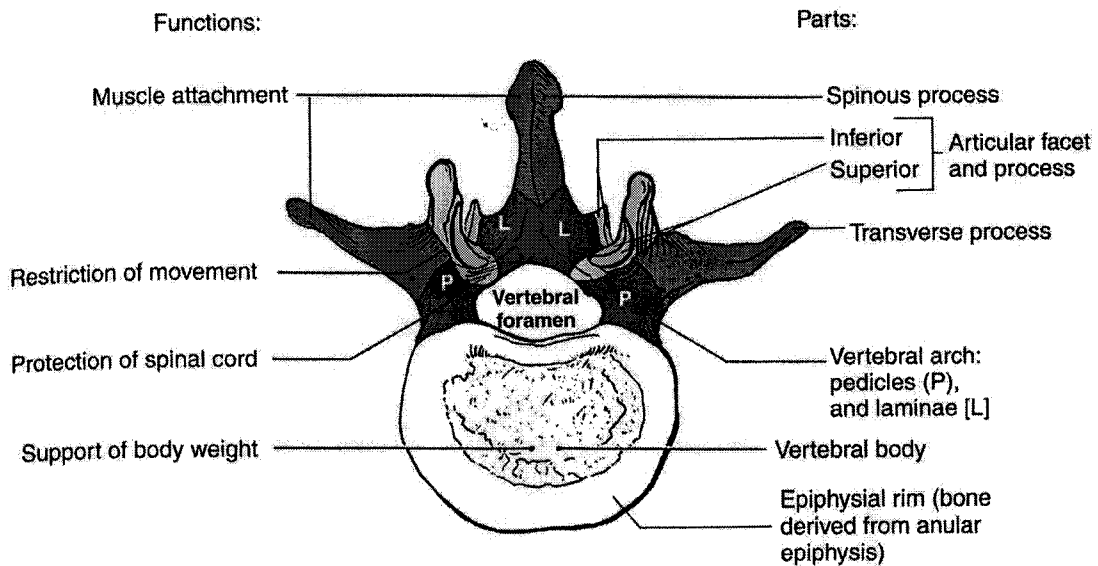
ส่วน spinous process ชี้ไปด้าน posteroinferior ในแนว median plane และเชื่อมต่อกับส่วน lamina ส่วนของ spinous process เป็นที่เกาะยึดของกล้ามเนื้อ interspinous muscles และเอ็นกลุ่ม supraspinous ligament และกล้ามเนื้ออื่นๆ อีกหลายมัด

### Transverse process

ส่วน transverse process ยื่นขึ้นไปในด้าน posterolateral เหนือจุดเชื่อมระหว่าง pedicle และ lamina โดย transverse process ทำหน้าที่เป็นคานารักษาสมดุลในการเคลื่อนไหว และเป็นที่ยึดเกาะของกล้ามเนื้อหลังชั้นลึก

### Typical Vertebral

Typical vertebrae เป็นกระดูกสันหลังมาตรฐานที่ใช้ในอ้างอิง เริ่มตั้งแต่กระดูกสันหลังระดับ T5 - T8 และ L1 - L2 และส่วนประกอบแต่ละส่วนมีหน้าที่จำเพาะ (รูปที่ 2.5)



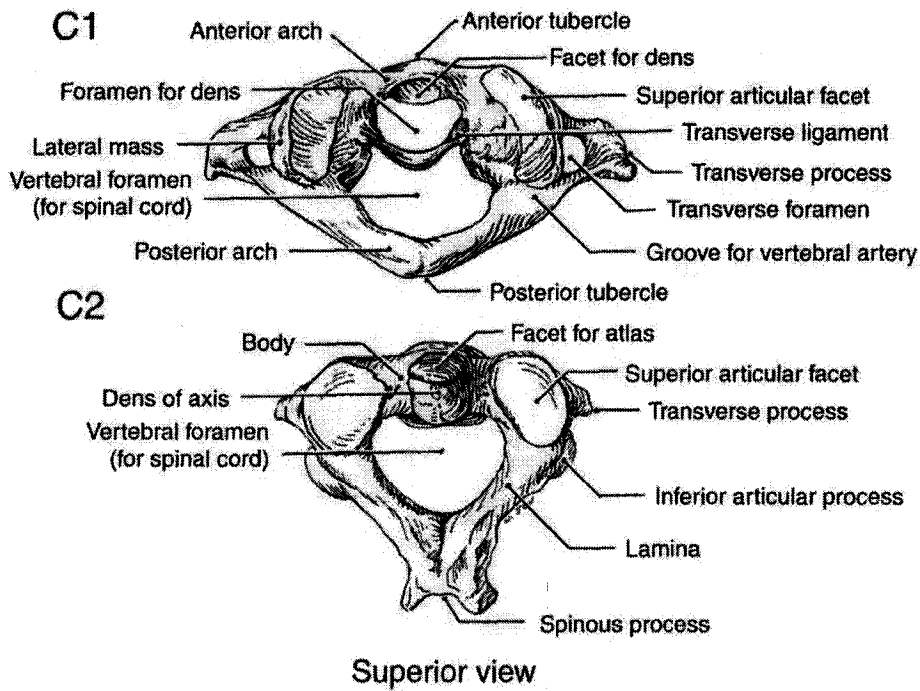
รูปที่ 2.5 ภาพแสดงส่วนประกอบของกระดูกสันหลัง และ function ของแต่ละส่วน (Moore,1999)

#### กระดูกสันหลังคอ (Cervical vertebrae) (รูปที่ 2.6)

กระดูกสันหลังมีขนาดเล็ก สามารถแยกออกจากกระดูกสันหลังส่วนอื่นโดยกระดูกสันหลังส่วนนี้มีรูที่ transverse process เรียกว่า foramen transversarium และรู (foramen) ที่มีขนาดเล็กที่สุดคือรูของกระดูกสันหลังส่วนคอขึ้นที่ C7 ถัดลงไป foramen ที่กระดูกสันหลังจะหายไป

Foramen เหล่านี้เป็นทางผ่านของเส้นเลือดชื่อ vertebral artery ยกเว้นที่กระดูกสันหลังส่วนคอขึ้นที่ C7 มี accessory vertebral vein ผ่าน

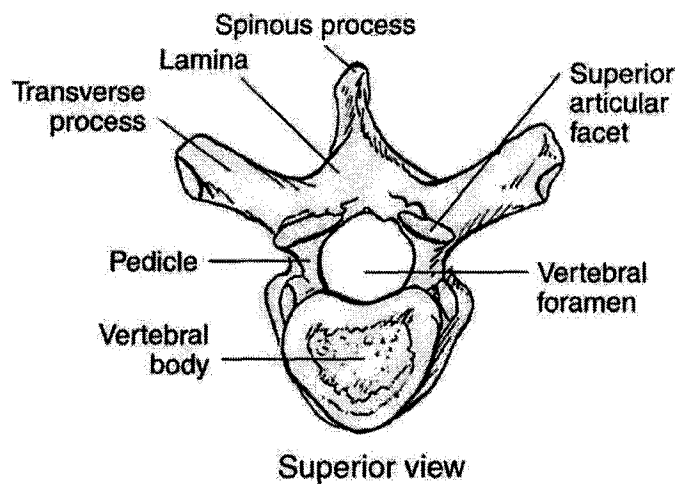
กระดูกสันหลังส่วนคอขึ้นที่ C1,C2,C3-C6 มี spinous process ขนาดสั้นและปลายแยกออกเป็นแฉก bifid และ landmark ที่สำคัญคือส่วน spinous process ของกระดูกสันหลังส่วนคอขึ้นที่ C7 พบว่าคล้ำได้ง่าย นูนเด่นชัดเจน มีขนาดยาวมาก



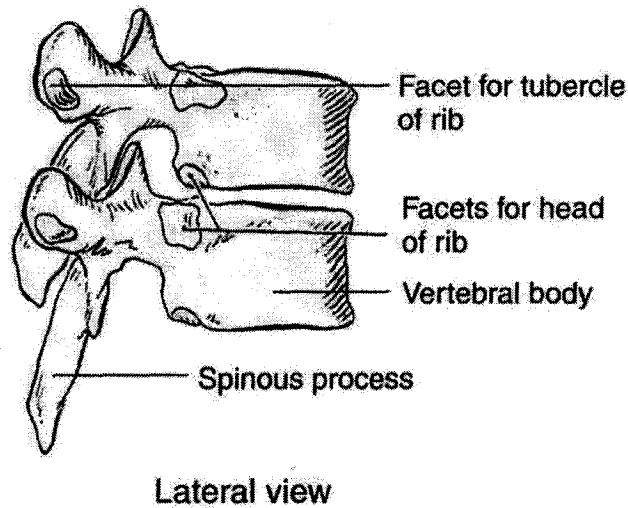
รูปที่ 2.6 ภาพแสดงส่วนประกอบของกระดูกสันหลังส่วนคอชั้นที่ 1 และ 2 (Moore,1999)

กระดูกสันหลังส่วนอก (Thoracic vertebrae) (รูปที่ 2.7, 2.8)

มีส่วน costal facet สำหรับเชื่อมต่อกับส่วน head of ribs มี spinous process ที่ยาว เรียว อยู่ในแนวที่ลงด้านล่าง มีลักษณะของ typical vertebrae เฉพาะกระดูกสันหลังส่วนอกระดับ T5-T8 (middle four thoracic vertebrae) มีส่วน body รูปร่างคล้ายรูปหัวใจ (heart-shaped) มีส่วน vertebral foramen ลักษณะค่อนข้างกลม



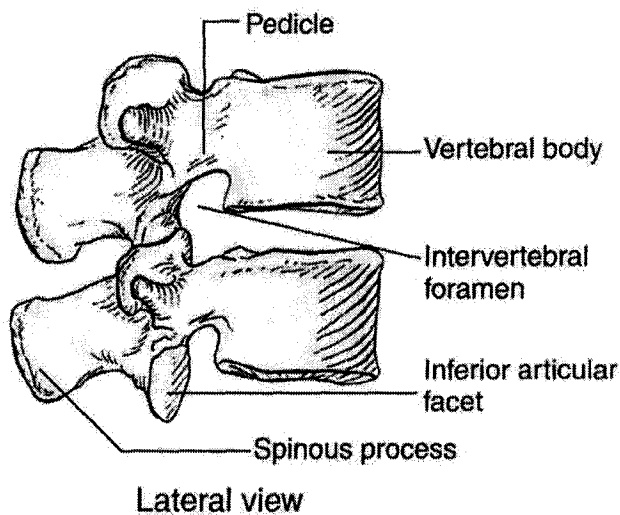
รูปที่ 2.7 ภาพด้านบนแสดงส่วนประกอบของกระดูกสันหลังส่วนอก (Moore,1999)



รูปที่ 2.8 ภาพด้านข้างแสดงส่วนประกอบของกระดูกสันหลังส่วนอก (Moore,1999)

กระดูกสันหลังส่วนเอว (Lumbar vertebrae) (รูปที่ 2.9)

กระดูกสันหลังส่วนเอวมี 5 ชั้น ไม่มีส่วน costal facet มีส่วน body ลักษณะค่อนข้างหนา มีขนาดใหญ่ ส่วน body มีรูปร่างคล้ายเม็ดถั่วครึ่งหรือรูปไต (kidney-shaped) ส่วนของ vertebral foramen มีรูปร่างเป็นรูปไข่ (oval-shaped) และรูปสามเหลี่ยม (triangular-shaped) เมื่อเปรียบเทียบกระดูกสันหลังส่วนเอวทั้ง 5 ชั้นแล้วพบว่ากระดูกสันหลังส่วนเอวชั้นที่ L5 มีขนาดของ transverse หนาที่สุด

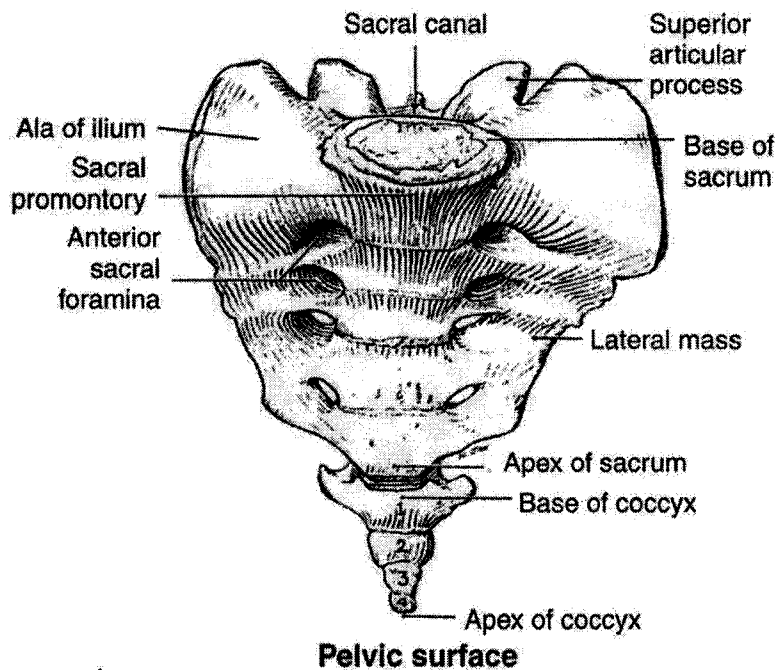


รูปที่ 2.9 ภาพด้านข้างแสดงส่วนประกอบของกระดูกสันหลังส่วนเอว (Moore,1999)

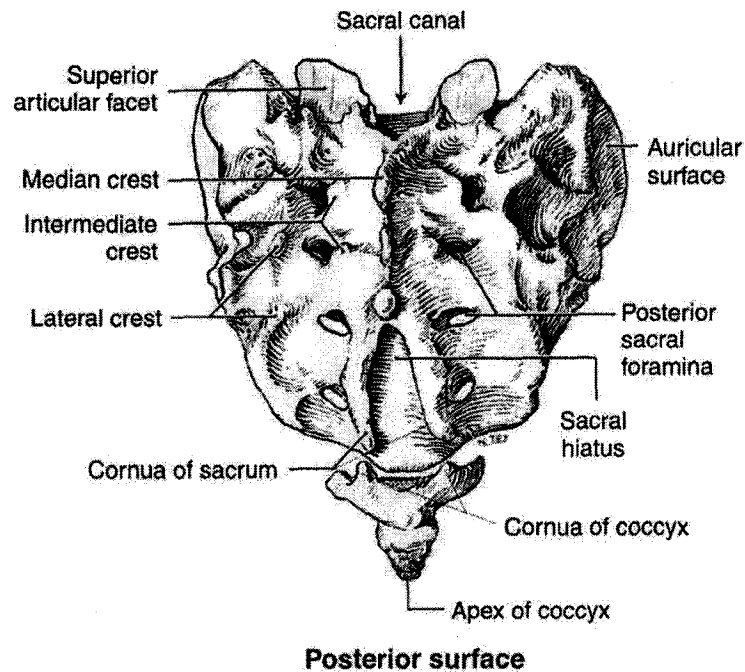
## กระดูกสันหลังส่วนกะเบนเหน็บ (Sacrum) (รูปที่ 2.10, 2.11)

รูปร่างเป็นรูปสามเหลี่ยม ใน adult sacrum 5 ชั้นเชื่อมรวมกันกลายเป็นชิ้นเดียว กระดูกสันหลังส่วนกะเบนเหน็บแต่ละชั้นมีรูปร่างเป็นลิ้ม (wedge-shaped) กระดูก sacrum ทำหน้าที่ช่วยรักษาความมั่นคง (stability) แข็งแรง (strength) ของเชิงกราน (pelvis)

กระดูก sacrum มีรู (foramina) อยู่จำนวน 4 คู่ รูเหล่านี้เป็นทางออกของเส้นประสาททั้ง ventral root และ dorsal root ของ sacral nerves บริเวณฐานของ sacrum (base of sacrum) มีส่วน superior surface of S1 จะ articulate กับ L5 บริเวณ inferior border of S1 เรียกว่า promontory of sacrum



รูปที่ 2.10 ภาพด้านหน้าแสดงส่วนประกอบของกระดูกสันหลังส่วนกะเบนเหน็บ (Moore, 1999)



รูปที่ 2.11 ภาพด้านหลังแสดงส่วนประกอบของกระดูกสันหลังส่วนเอว (Moore, 1999)

### กระดูกสันหลังส่วนก้นกบ (Coccyx vertebrae) (รูปที่ 2.10, 2.11)

เดิมเป็นกระดูกส่วนหาง ประกอบด้วยกระดูกจำนวน 4 ชิ้น ต่อมาเมื่อพัฒนาการเชื่อมต่อกันเป็นชิ้นเดียว

#### กิจกรรมที่ 1 การคลำกระดูกสันหลัง

##### วัตถุประสงค์

1. ทราบและสามารถคลำจุดอ้างอิง (landmark) ของกระดูก บริเวณด้านหลังตั้งแต่กะโหลกท้ายทอย คอ ไหล่ แผ่นหลังจนถึงสะโพก
2. ทราบและเข้าใจลักษณะ surface anatomy ของแผ่นหลัง
3. ทราบและเข้าใจลักษณะของ vertebral column
4. ทราบและเข้าใจลักษณะของกระดูกสันหลังแต่ละส่วน คือ กระดูกสันหลังส่วนคอ กระดูกสันหลังส่วนอก กระดูกสันหลังส่วนเอว กระดูกสันหลังส่วนกะเบนเหน็บและก้นกบ
5. ทราบและเข้าใจลักษณะที่เหมือนกันและแตกต่างกันของกระดูกสันหลังในแต่ละส่วน
6. ทราบลักษณะ การวางตัว หน้าที่ ของหมอนรองกระดูก



## วิธิปฏิบัติกาาร

1. จัดร่างอาจารย์ใหญ่ให้อยู่ในท่านอนคว่ำ คลำหา bone landmark บนร่างอาจารย์ใหญ่ หรือบนร่างเพื่อนนักศึกษา
2. คลำหา spinous processes of vertebrae ในแนวร่องกลางหลัง
3. เอาคางชิดอก ก้มให้มากที่สุด คลำด้านหลังลำคอบพบ spinous processes C7 หนุนออกมาชัดเจน และคลำไล่ลำดับ spinous processes ของกระดูกสันหลังชั้นต่างๆ ลงไป จนถึง sacrum
4. นำ bone แยกชิ้นมาศึกษาส่วนรายละเอียดของ vertebral column
5. เปรียบเทียบลักษณะของกระดูกสันหลัง cervical, thoracic, lumbar, sacrum, coccyx ว่ามีส่วนใดแตกต่างกัน ส่วนใดที่เหมือนกัน แต่ละส่วนทำหน้าที่ใด
6. ศึกษารายละเอียดของกระดูก cervical vertebrae ชั้นที่ C1, C2, C3-7 สังเกตลักษณะ bifid เปรียบเทียบขนาดของ foramen transversarium
7. ศึกษารายละเอียดของกระดูก thoracic vertebrae ชั้นที่ 1-12 สังเกต costal facet, body, spinous processes, transverse processes, articular processes, vertebral foramen, intervertebral foramen
8. ศึกษารายละเอียดของกระดูก lumbar vertebral ชั้นที่ 1-5 สังเกต body, spinous processes, transverse processes, vertebral foramen
9. ศึกษารายละเอียดของกระดูก sacrum และ coccyx
10. สังเกตลักษณะของ intervertebral disc ที่แทรกอยู่ระหว่างกระดูกสันหลังแต่ละชั้นจากกระดูกร้อยเป็นโครง

## แบบฝึกหัด

จงตอบคำถาม

1. Cervical vertebrae มีลักษณะใดที่แตกต่างจาก typical vertebrae
2. Typical vertebrae หมายถึงกระดูกสันหลังส่วนใด ระดับใด
3. โครงสร้างลักษณะแบบใด ที่พบเฉพาะในกระดูกสันหลังส่วนอก ไม่พบที่ส่วนอื่น

เฉลย

1. มี spinous process เป็น bifid และมี foramen transversarium
2. T5-T8 และ L1-L2
3. มี facet for ribs

## บทปฏิบัติการที่ 3

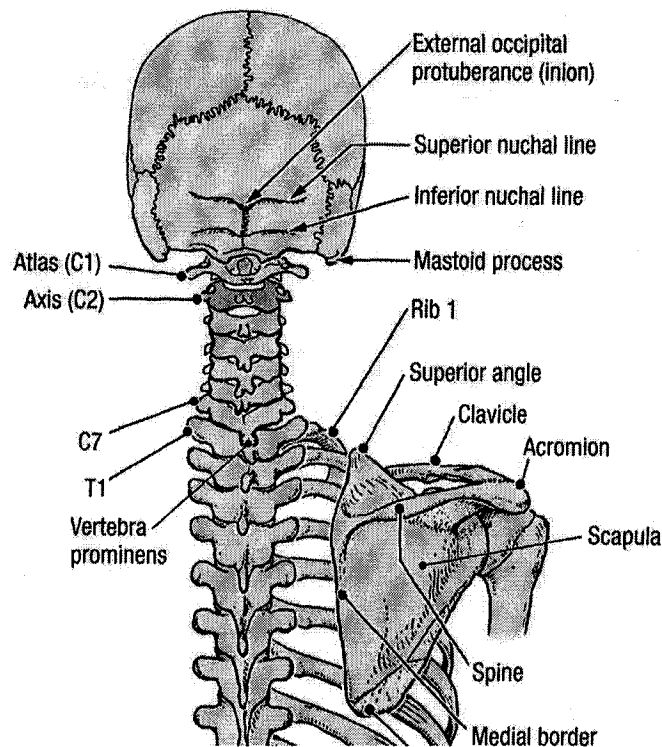
## การชำแหละกล้ามเนื้อหลังชั้นต้น

## Dissection of the superficial layer of back muscles

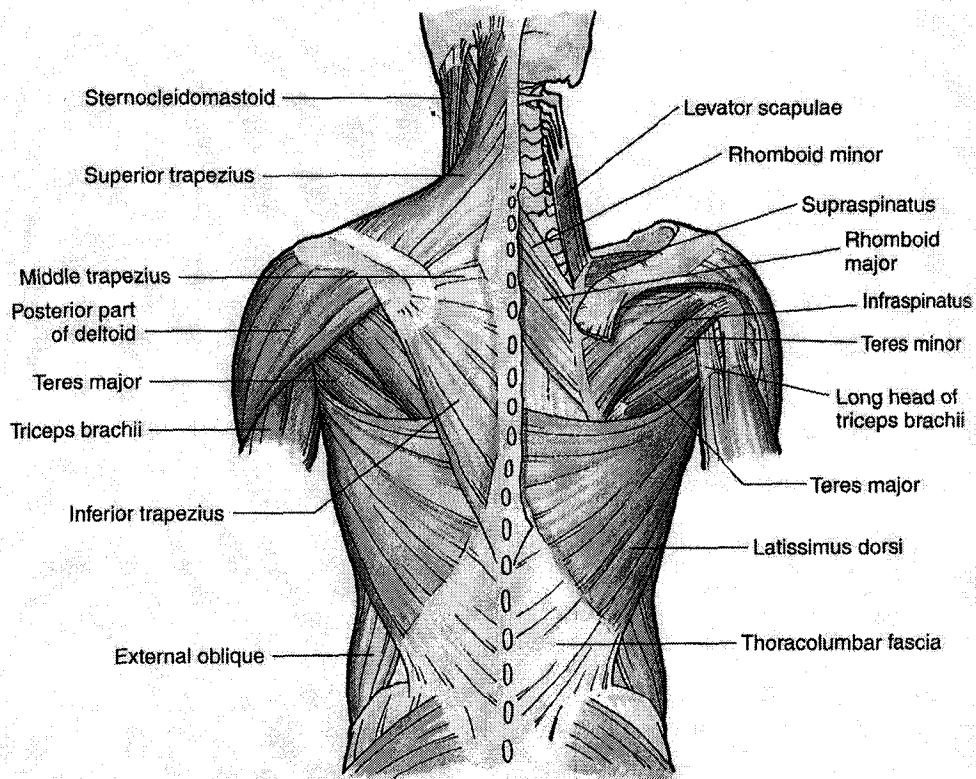
กล้ามเนื้อแผ่นหลังเป็นกล้ามเนื้อที่เชื่อมต่อระหว่างรยางค์แขน (upper limb) ให้ติดกับลำตัว (trunk) เรียกกล้ามเนื้อกลุ่มนี้ว่า Posterior thoracoappendicular muscles แบ่งออกเป็นกลุ่มกล้ามเนื้อชั้นต้น (superficial layer) และกลุ่มกล้ามเนื้อชั้นกลาง (intermediate layer) ทั้งสองกลุ่มจัดเป็น extrinsic back muscles

Extrinsic back muscles หมายถึง กล้ามเนื้อหลังที่มีจุดเกาะบริเวณอื่นซึ่งไม่ใช่ส่วนของหลัง (back) แต่ทำหน้าที่เป็นกล้ามเนื้อหลัง ยังมีกล้ามเนื้ออีกกลุ่มคือ กลุ่มกล้ามเนื้อหลังชั้นลึก (deep layer) มีจุดเกาะอยู่ที่ back และทำหน้าที่เป็นกล้ามเนื้อหลัง ดังนั้นจึงจัดกล้ามเนื้อกลุ่มนี้เป็น intrinsic back muscles ทำหน้าที่ควบคุมการเคลื่อนไหวของกระดูกสันหลัง ขณะทำท่าทางต่างๆ

บทนี้กล่าวถึงเฉพาะกล้ามเนื้อหลังชั้นต้น superficial layer of back muscles ประกอบด้วยกล้ามเนื้อ trapezius, latissimus dorsi, levator scapulae, rhomboid major, rhomboid minor (รูปที่ 3.2)



รูปที่ 3.1 ภาพด้านหลังแสดง bone landmark ของ back และ vertebral column (Sauerland, 1999)

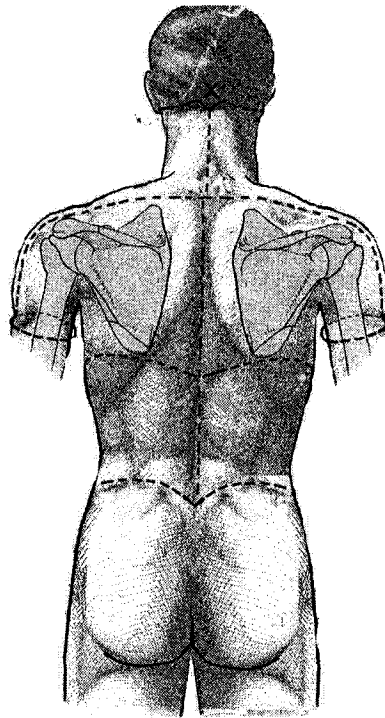


รูปที่ 3.2 ภาพแสดงกล้ามเนื้อหลังส่วนต้น (Sauerland, 1999)

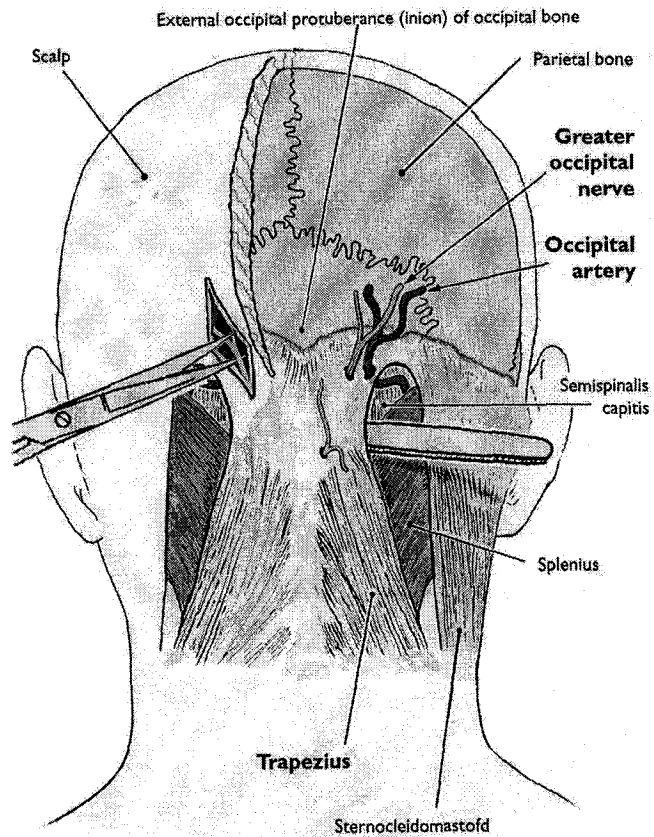
ตารางแสดงกล้ามเนื้อ รายละเอียดของจุดเกาะ เส้นประสาทที่เลี้ยง และ action

Muscles	Origin	Insertion	Nerve supply	Action
Trapezius	2/3 of superior nuchal line, external occipital protuberance, nuchal ligament and spinous processes of C7-T12 vertebrae	lateral third of, acromion and spine of scapula	spinal root of accessory nerve (CN XI) (motor), cervical nerves (C3,C4) pain and proprioception	<i>superior fibers</i> :elavate scapula <i>middle fibers</i> :retract scapula <i>inferior fibers</i> :depress scapula <i>superior and inferior fibers</i> act together : superior rotation scapula

Muscles	Origin	Insertion	Nerve supply	Action
Latissimus dorsi	Spinous processes of inferior 6 thoracic vertebra, thoracolumbar fascia, iliac crest, inferior 3 or 4 ribs	Floor of intertubercular groove of humerus	Thoracodorsal nerve (C6,C7,C8)	Extends, adducts, medially rotates humerus
Levator scapulae	Posterior tubercles of transverse processes of C1-C4 vertebra	Superior part of medial border of scapula	Dorsal scapular (C5) and cervical nerves (C3 and C4)	Elevates scapula and tilts its glenoid cavity inferiorly by rotating scapula
Rhomboid major and Rhomboid minor	Rhomboid major : Spinous processes of T2-T5 vertebrae Rhomboid minor : nuchal ligament and spinous processes of C7 and T1 vertebrae	Medial border of scapula from level of spine to inferior angle	Dorsal scapular nerve (C4 and C5)	Retract scapula and rotate it to depress glenoid cavity; fix scapula to thoracic wall



รูปที่ 3.3 ภาพแสดงแนวการทำ incision ของ back (Sauerland, 1999)



รูปที่ 3.4 ภาพแสดง greater occipital nerve และ occipital artery (Sauerland, 1999)

## **กิจกรรมที่ 1** การผ่าและเลาะผิวหนังส่วนหลัง

### **วัตถุประสงค์**

1. ทราบและสามารถผ่าและเลาะผิวหนังส่วนหลัง บริเวณด้านหลังตั้งแต่กะโหลกท้ายทอยคอ ไหล่ แผ่นหลังจนถึงสะโพก

### **วิธีปฏิบัติการ**

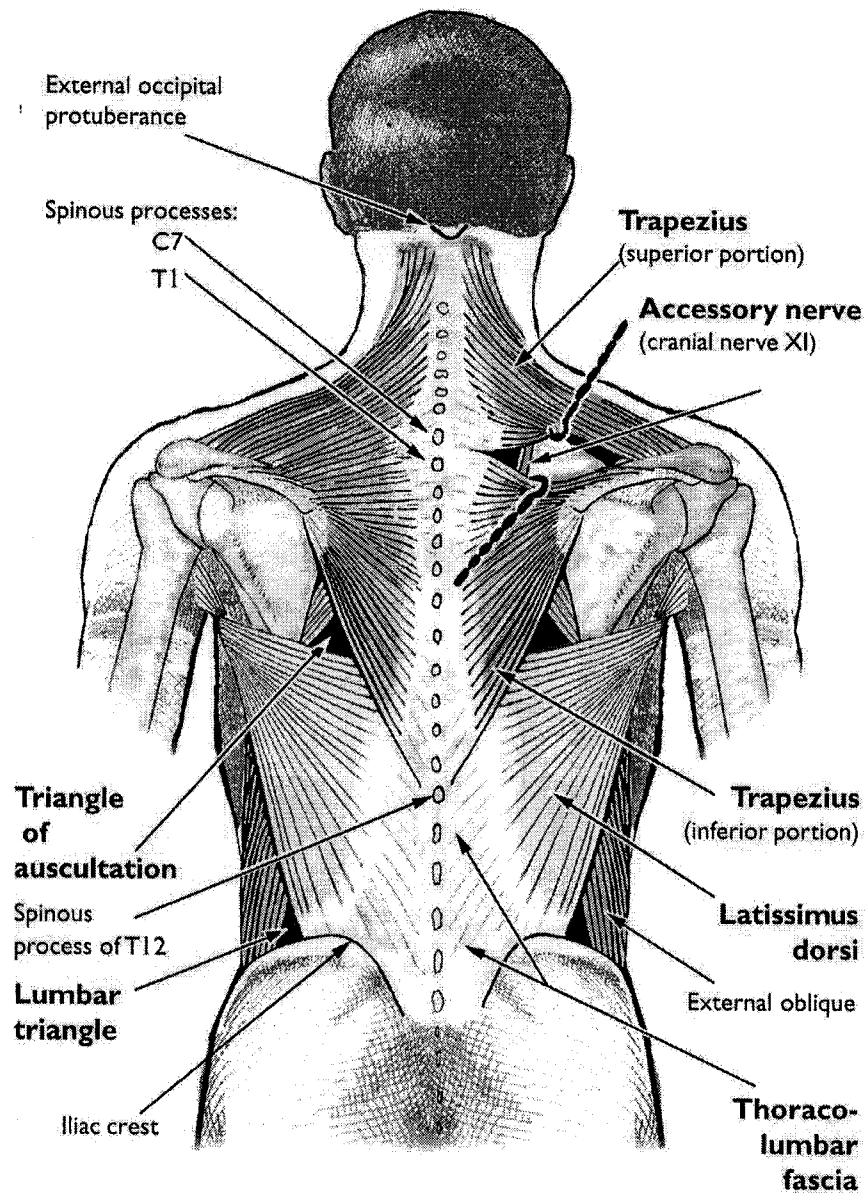
ทำ skin incision ตามแนวดังนี้ (รูปที่ 3.3)

1. Transverse incision จากขอบบนของใบหูข้างหนึ่งไปยังอีกข้างหนึ่ง
2. Vertical midline incision จากกึ่งกลางของ transverse incision ผ่าน external occipital protuberance, spinous process of vertebrae ลงไปจนถึง posterior superior iliac spine
3. Transverse incision จาก spinous process of C7 ไปยัง acromion process of scapula ทั้งสองข้าง ลงไปจนถึงกึ่งกลางของแขนท่อนบน และทำ transverse incision วนรอบแขน
4. Transverse incision ผ่านระดับ inferior angle of scapula ทั้งสองข้างไปถึงแนวขอบด้านข้างของลำตัว
5. Incision ผ่านตามแนว iliac crest ไปจนถึงขอบด้านข้างของลำตัว
6. อาศัย atlas หา greater occipital nerve (รูปที่ 3.4) ซึ่งทอดตัวขนานกับ occipital artery ที่บริเวณ inferolateral of inion ประมาณ 3 ซม. จะพบ greater occipital nerve ซึ่งเป็น cutaneous branch of dorsal ramus of C2 spinal nerve แหว่งทะลุกล้ามเนื้อ trapezius ออกมาทอดตัวขนานกับ occipital artery แล้วทอดข้าม superior nuchal line (รูปที่ 3.2) ไปเลี้ยง scalp บริเวณท้ายทอย
7. หา cutaneous branches of dorsal rami of spinal nerves เป็นตัวอย่างสัก 1-2 เส้น ที่ระดับ scapula และเหนือ iliac crest

## **กิจกรรมที่ 2** การชำแหละแสดงกล้ามเนื้อหลังชั้นต้น (Trapezius, Latissimus dorsi, Levator scapulae, Rhomboid major, Rhomboid minor)

### **วัตถุประสงค์**

1. ทราบและสามารถชำแหละแสดงกล้ามเนื้อหลังชั้นต้น
2. ทราบและสามารถชำแหละแสดงจุดเกาะต้น จุดเกาะปลาย เส้นเลือด เส้นประสาทที่มาเลี้ยงกล้ามเนื้อแต่ละมัด
3. ทราบและบอก action ของกล้ามเนื้อแต่ละมัด



รูปที่ 3.5 ภาพแสดง triangle of auscultation และ lumbar triangle (Sauerland, 1999)

**วิธีปฏิบัติกร**

1. เลาะ superficial fascia ออกจากกล้ามเนื้อ trapezius และ latissimus dorsi ระวังที่บริเวณขอบหน้า (ด้านข้างลำคอ) ของกล้ามเนื้อ trapezius เพราะจุดนี้มี accessory nerve (CN XI) และแขนงของ ventral rami of C2-C4 ทอดผ่านเข้าไปเลี้ยงกล้ามเนื้อ trapezius
2. เลาะ fascia ออกจากกล้ามเนื้อ trapezius และ latissimus dorsi จนเห็นขอบของกล้ามเนื้อทั้งสองชัดเจน



3. หาบริเวณรูปสามเหลี่ยม 2 แห่ง ที่สัมพันธ์กับขอบของกล้ามเนื้อ latissimus dorsi คือ triangle of auscultation และ lumbar triangle โดย triangle of auscultation มีขอบเขตคือขอบของกล้ามเนื้อ trapezius, latissimus dorsi, medial border of scapula หรือขอบล่างของกล้ามเนื้อ rhomboid major พื้นของสามเหลี่ยมนี้คือ intercostal muscles ที่ปิด intercostal space ช่องที่ 6 เท่านั้น จึงเป็นบริเวณที่สามารถฟังเสียงภายในช่องอกได้ชัดเจนที่สุด ส่วน lumbar triangle มีขอบเขตเป็น latissimus dorsi, external abdominal oblique, iliac crest พื้นของสามเหลี่ยมคือ internal abdominal oblique ซึ่งถ้าอ่อนแออาจเป็นจุดหนึ่งที่อวัยวะภายในช่องท้องอาจไหลเลื่อนออกมาเป็น lumbar hernia
4. ศึกษากล้ามเนื้อ trapezius ดูจุดเกาะต้น (origin) ของกล้ามเนื้อรูปสามเหลี่ยม เกาะจาก medial half of superior nuchal line, external occipital protuberance (inion), ligamentum nuchae, spinous process of C7 และ spinous processes of T1 ถึง T12
5. Fibers ของกล้ามเนื้อส่วนบน ทอดเฉียง inferolaterally ลงไป insert ที่ lateral third ของขอบด้านหลังของกระดูก clavicle
6. Fibers ของกล้ามเนื้อส่วนกลาง ทอดตามแนวขวางไป insert ที่ acromion และ spine of scapula fibers ของกล้ามเนื้อส่วนล่าง ทอดเฉียง superolaterally ขึ้นไปรวมกันเป็น aponeurosis insert ที่ medial end of scapular spine
7. เลาะกล้ามเนื้อ trapezius โดยสอดมือเข้าไปได้ inferolateral border ของกล้ามเนื้อ trapezius เพื่อแยกมันออกจากกล้ามเนื้อ rhomboids ที่อยู่ลึกกว่า
8. เลาะกล้ามเนื้อ trapezius ออกจาก origin ตลอดแนว midline จาก spinous process of T12 ขึ้นไปจนถึง inion
9. เลาะกล้ามเนื้อ trapezius ออกจาก insertion ของมันที่ scapular spine และ acromion ปลดปล่อยให้กล้ามเนื้อ trapezius เกาะอยู่กับ clavicle เท่านั้น พลิกกล้ามเนื้อ trapezius ขึ้นไปทาง superolateral
10. ใช้ blunt dissection หาและที่แสดง spinal accessory nerve (CN XI) ขณะที่มันกำลังผ่านเข้าลึกกว่าขอบหน้าของกล้ามเนื้อ trapezius เส้นประสาทนี้ทอดข้าม posterior triangle of the neck ลงมา ยังไม่ต้องชำแหละ posterior triangle of the neck (ไว้เรียนตอน head and neck)
11. ตาม accessory nerve ลงไปบนด้านลึกของกล้ามเนื้อ trapezius จะพบว่ามันทอดคู่ขนานกับ descending branch of transverse cervical vessels ตลอดทางมีแขนงแยกเข้าไปเลี้ยงกล้ามเนื้อเป็นระยะ

12. ตรวจดูขอบของกล้ามเนื้อ latissimus dorsi และชี้แสดงแนวที่ muscle fibers ต่อกับ thoracolumbar fascia สอดมือเข้าไปใต้ขอบบนของกล้ามเนื้อ latissimus dorsi จากบริเวณ medial to inferior angle of scapula แล้วค่อยๆ แยกกล้ามเนื้อ latissimus dorsi ออกจากกล้ามเนื้อ serratus posterior inferior ที่อยู่ลึกกว่า แล้วดันลงไปถึง inferolateral border ของกล้ามเนื้อ latissimus dorsi
13. ตัดกล้ามเนื้อ latissimus dorsi ตามแนวที่กล้ามเนื้อต่อกับ thoracolumbar fascia แล้วพลิกกล้ามเนื้อ latissimus dorsi ที่ถูกตัดออกไปทางด้านข้าง ขณะทำระวังอย่าให้ thoracodorsal nerve and vessels ซึ่งผ่านเข้าไปเลี้ยงกล้ามเนื้อที่บริเวณกับขอบบนของกล้ามเนื้อ บริเวณ lateral to inferior angle of scapula (บริเวณที่กล้ามเนื้อกำลังจะกลายเป็น tendon) ได้รับอันตราย ยังไม่ต้องการหา thoracodorsal nerve and vessels ยังไม่ต้องตาม tendon ของกล้ามเนื้อไปยัง insertion ในตอนนี้
14. หาและชี้แสดงกล้ามเนื้อ rhomboid major, rhomboid minor, levator scapulae โดยเลาะกล้ามเนื้อ rhomboid major และ rhomboid minor ออกจาก spinous processes ซึ่งเป็น origin ของมันแล้วพลิกออกไปทางด้านข้าง พบ insertion อยู่ที่ medial border of scapula ตั้งแต่ระดับ root of spine of scapula ลงไปถึง inferior angle of scapula
15. ด้านลึกของกล้ามเนื้อ rhomboid major และ rhomboid minor บริเวณชิดกับ medial border of scapula หาและชี้แสดง dorsal scapular nerve และหลอดเลือดที่ทอดคู่ขนานกับมัน dorsal scapular vessels ซึ่งเป็นแขนงของ transverse cervical vessels

## พบฝึกหัด

### งตอบคำถาม

1. เหตุใดจึงจัด superficial layer of back muscles เป็น extrinsic muscle
2. Trapezius muscle มีเส้นประสาทใดมาเลี้ยง
3. Latissimus dorsi muscle ทำ action ไດ

### เฉลย

1. Superficial layer of back muscles มีจุดเกาะอยู่นอก back แต่มาทำ action ที่ back
2. Spinal root of accessory nerve (CN XI) (motor) cervical nerves (C3, C4) pain and proprioception
3. Extends, adduct, medially rotates humerus

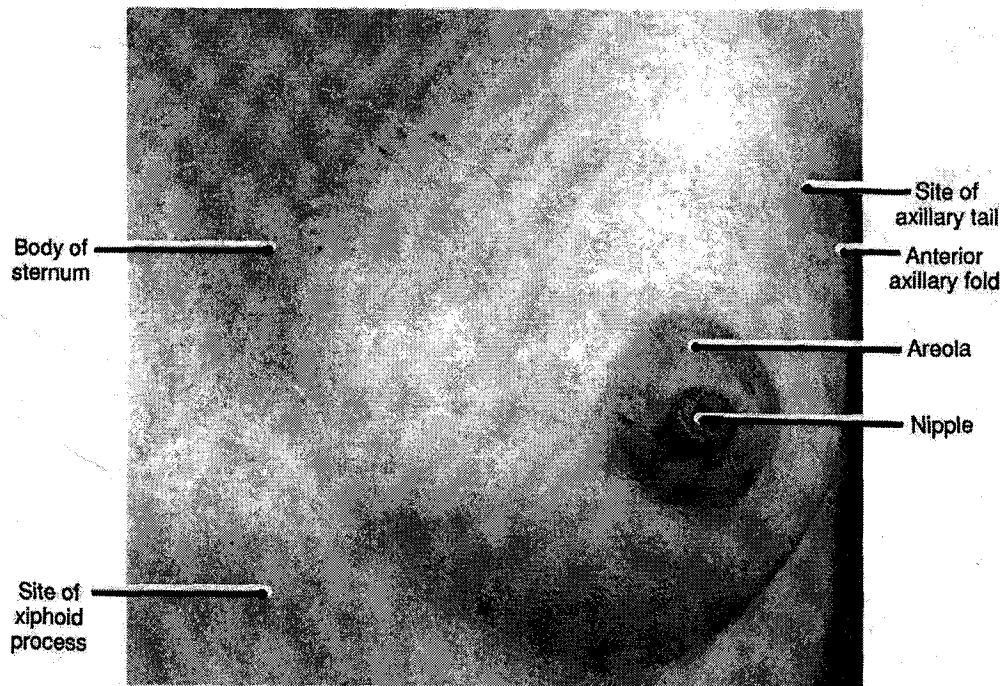
## บทปฏิบัติการที่ 4

### การชำแหละเต้านมและกล้ามเนื้อทรวงอกด้านหน้า

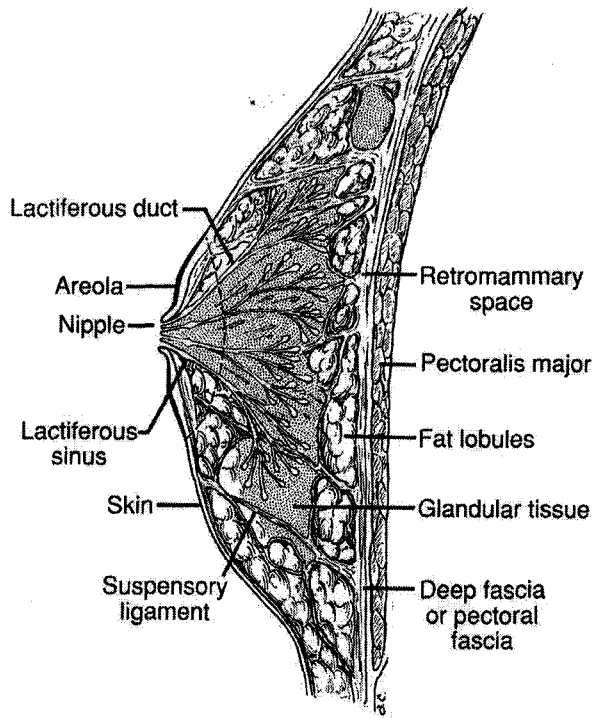
#### Dissection of the breast and pectoral region

เต้านม (รูปที่ 4.1) จัดเป็น modified sweat gland ไม่มี capsule หรือ sheath มาหุ้ม วางตัวอยู่บริเวณด้านหน้าทรวงอกอยู่ในชั้นตื้น (superficial layer) ซึ่งเป็นชั้นไขมัน (subcutaneous tissue) วางตัวทับบนกล้ามเนื้ออกกลุ่ม pectoral

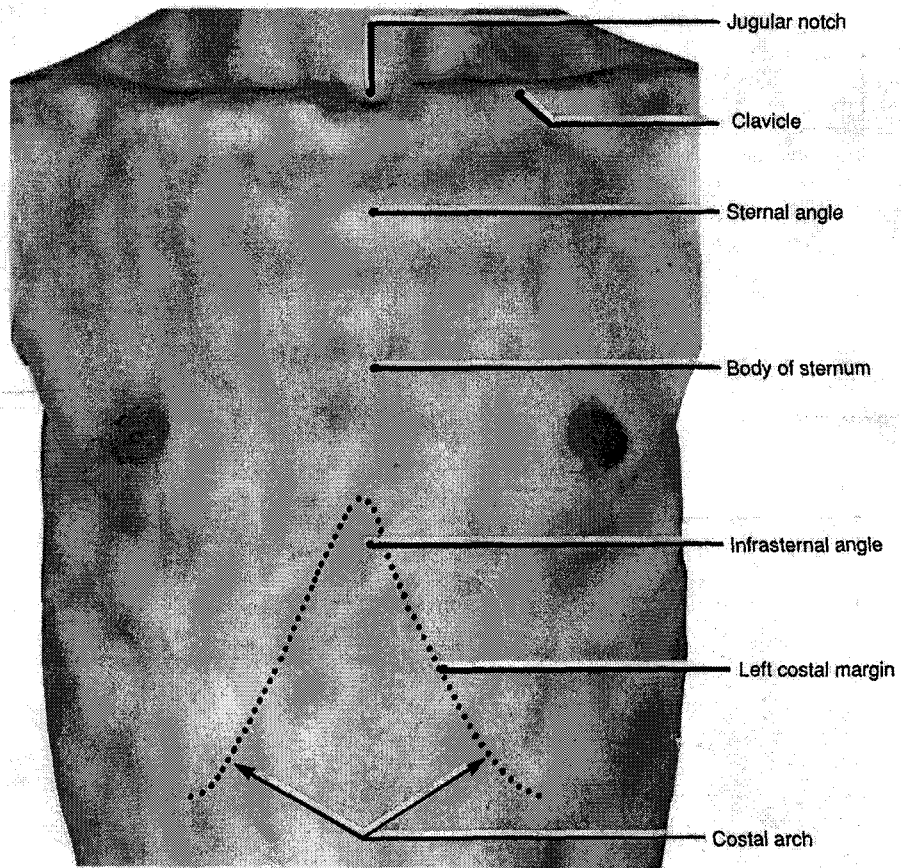
เต้านมแบ่งออกเป็น 3 ส่วน โดย 2/3 ส่วนของเต้านมวางตัวอยู่บนเยื่อพังผืดชั้นลึกของ pectoral (deep pectoral fascia) ซึ่งเยื่อนี้คลุมทับกล้ามเนื้อ Pectoralis major และ 1/3 ส่วนของเต้านมวางอยู่บนเยื่อพังผืดที่คลุมทับกล้ามเนื้อ Serratus anterior ช่องว่างระหว่างเต้านมกับ deep fascia เป็นช่องว่างที่มีเนื้อเยื่อเกี่ยวพันอย่างหลวม (loose connective tissue) อยู่ เรียกช่องว่างนี้ว่า retromammary space ช่องว่างนี้ทำให้เต้านมเคลื่อนที่ได้ โดยเคลื่อนทับไปบน deep fascia ที่คลุมกล้ามเนื้อ pectoralis major



รูปที่ 4.1 ภาพแสดง breast ของหญิงอายุ 27 ปี (Moore, 1992)

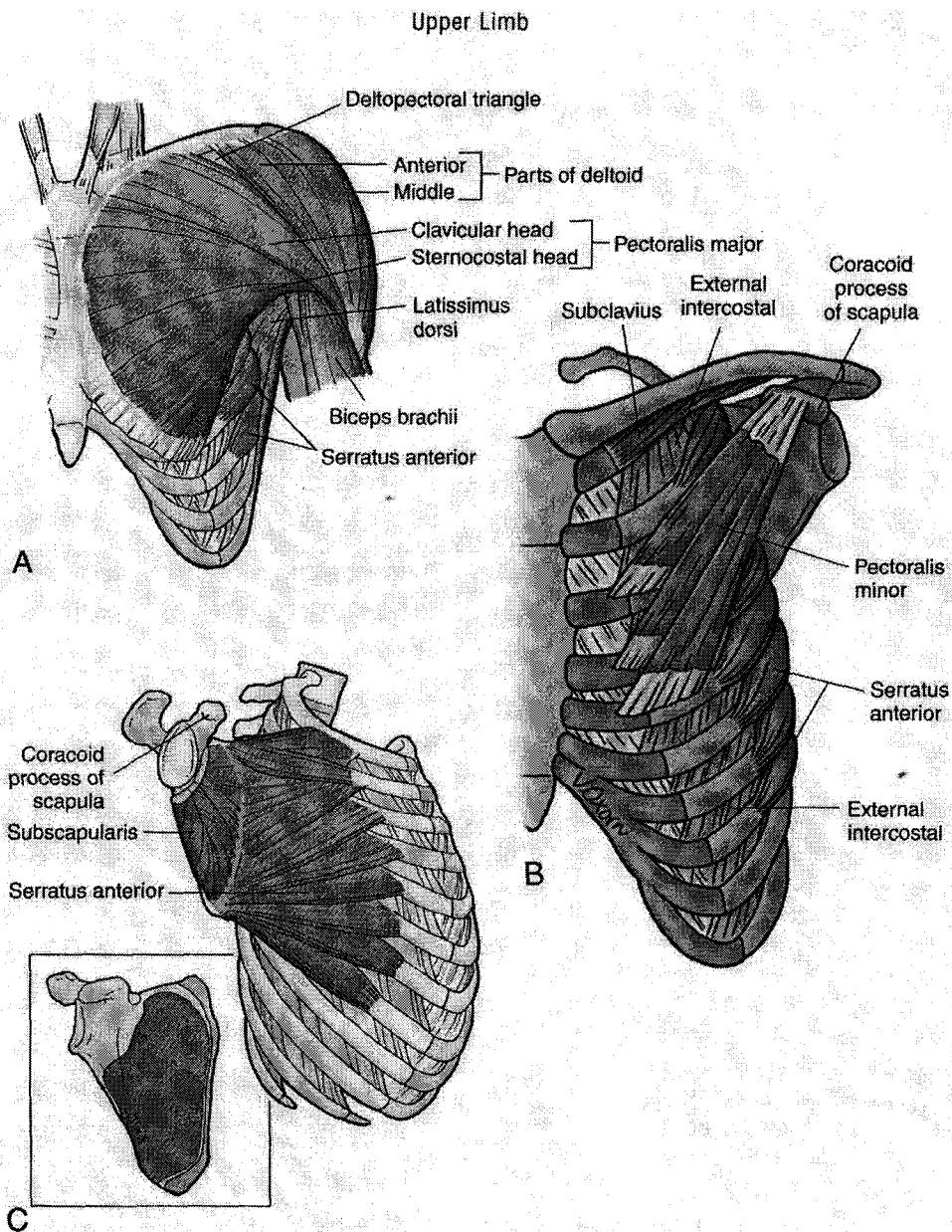


รูปที่ 4.2 ภาพด้านข้างแสดงโครงสร้างภายใน breast (Moore, 1992)



รูปที่ 4.3 ภาพด้านหน้าแสดง surface anatomy ของ pectoral region (Moore, 1992)

Pectoral region หมายถึง บริเวณทรวงอกด้านหน้าและด้านข้างของผนังทรวงอก (lateral chest wall) (รูปที่ 4.3) ถัดจากเต้านมลงไปเป็นกล้ามเนื้อทรวงอกด้านหน้าหรือเรียกว่า pectoral muscles ประกอบด้วยกล้ามเนื้อดังนี้ Pectoralis major, Pectoralis minor, Subclavius และ Serratus anterior (รูปที่ 4.4)



รูปที่ 4.4 ภาพแสดง Pectoral region and Axilla A. thoracoappendicular muscles, anterior view  
 B. Pectoralis minor, Subclavius, anterior view C. Serratus anterior , lateral view  
 (Moore and Agur, 2002)

## ตารางแสดงกล้ามเนื้อ รายละเอียดของจุดเกาะ เส้นประสาทที่เลี้ยง และ action

Muscle	Origin	Insertion	Nerve supply	Action
Pectoralis major	Clavicular head: anterior surface of medial half of clavicle  Sternocostal head: anterior surface of sternum, superior six costal cartilages, and aponeurosis of external oblique muscle	Lateral lip of intertubercular groove of humerus	Lateral and medial pectoral nerves; clavicular head (C5,C6), sternocostal head (C7,C8,T1)	Adducts and medially rotates humerus; draws scapula anteriorly and inferiorly Acting alone: clavicular head flexes humerus and sternocostal head extends it
Pectoralis minor	3rd to 5th ribs near their costal cartilage	Medial border and superior surface of coracoid process of scapula	Medial pectoral nerve (C8,T1)	Stabilizes scapula by drawing it inferiorly and anteriorly against thoracic wall
Subclavius	Junction of 1st rib and its costal cartilage	Inferior surface of middle third of clavicle	Nerve to subclavius (C5,C6)	Anchors and depresses clavicle
Serratus anterior	External surfaces of lateral parts of 1st to 8th ribs	Anterior surface of medial border of scapula	Long thoracic nerve (C5,C6,C7)	Protracts scapula and holds it against thoracic wall; rotates scapula

## กิจกรรมที่ 1 การคลำ land mark ของกระดูก

### วัตถุประสงค์

1. ทราบลักษณะรายละเอียดของกระดูกแต่ละชิ้น บริเวณ pectoral region
2. ทราบและสามารถคลำ land mark ของกระดูก บริเวณ pectoral region

### วิธีปฏิบัติการ

1. ให้คลำกระดูก หาโครงสร้างดังนี้

#### Clavicle

- sternal (medial) end และ acromial end
- superior and inferior surfaces of clavicle
- anterior and posterior borders of clavicle

#### Scapula

- acromial process
- coracoid process

#### Humerus

- greater tubercle of humerus
- lesser tubercle of humerus
- Intertubercular groove (sulcus)

#### Sternum

- Manubrium, body, xiphoid process (xyphoid)
- Jugular notch
- Sternal angle
- Sternoclavicular joint
- Acromioclavicular joint
- Glenohumeral (shoulder) joint



## กิจกรรมที่ 2 การชำแหละเต้านมและกล้ามเนื้อทรวงอกด้านหน้า

### วัตถุประสงค์

1. ทราบลักษณะโครงสร้างและรายละเอียดของเต้านม กลุ่มต่อมน้ำเหลือง หลอดน้ำเหลือง เส้นเลือดใหญ่ที่สำคัญ
2. เข้าใจลักษณะ การวางตัว จุดเกาะต้น จุดเกาะปลาย การเคลื่อนไหวของกล้ามเนื้อทรวงอกส่วนหน้า
3. ทราบชื่อเส้นประสาท เส้นเลือด ที่มาเลี้ยงกล้ามเนื้อทรวงอกส่วนหน้า

### วิธีปฏิบัติกร

1. จัดให้อาจารย์ใหญ่นอนหงาย (supine) แล้วทำ skin incisions ตามแนวดังนี้
2. midline incision จาก jugular notch ผ่าน acromion และผ่านลงตามแนวกึ่งกลางของด้านข้างส่วนต้นแขน จนถึงระดับกึ่งกลางของต้นแขน
3. Incision ตามแนวชายโครง (costal margin) จาก xiphisternal junction ไปจนถึงแนวด้านข้างของลำตัว
4. Incision ตามแนวเฉียง superolateral จาก xiphisternal junction ไปวนรอบ areola (pigmented skin area) ที่อยู่รอบฐานหัวนม (nipple) แล้วผ่านต่อไปตามแนวโค้งของ anterior axillary fold ไปจนถึงแนว incision ที่ขั้วรอบส่วนต้นแขนที่ทำไว้ เลาะ skin ออกไปทางด้านข้าง เหลือแต่ผิวหนังที่คลุมบริเวณ areola
5. ชำแหละเต้านมในอาจารย์ใหญ่เพศหญิง mammary gland ฝังอยู่ในชั้น superficial fascia ของ pectoral region ซึ่งอยู่หน้ากว่า deep fascia ที่คลุมกล้ามเนื้อ pectoralis major
6. ดึง nipple และ areola ออกมาทางด้านหน้า จะรู้สึกว่ามันถูกดึงรั้งไว้โดย suspensory ligament (Cooper) มีลักษณะเป็น septa แบ่งไขมันที่อยู่รอบๆ mammary gland ออกเป็น lobules of fat suspensory ligaments ซึ่งจาก deep fascia ออกมายึดกับด้านลึกของผิวหนังของเต้านมทำหน้าที่เป็น stroma network สามารถมองเห็นได้ใน mammogram
7. ผ่าเต้านมในแนว parasagittal plane ผ่านกึ่งกลางของ nipple ในแนว vertical แล้วหา lactiferous ducts ซึ่งมีส่วนปลายพองออกเป็น lactiferous sinuses เปิดออกที่ปลาย nipple

8. หา retromammary space ซึ่งเป็น loose connective tissue แทรกตัวอยู่ระหว่างด้านลึกของ breast กับ deep fascia ที่หุ้มกล้ามเนื้อ pectoralis major
9. หาส่วนล่างของกล้ามเนื้อ platysma ซึ่งอยู่ในชั้น superficial fascia พบว่าเป็น muscle fibers สีน้ำตาลอมแดง ทอดข้าม clavicle ลงมาคลุมส่วนบนของ pectoral region
10. ผ่า superficial fascia พร้อมกล้ามเนื้อ platysma ตามแนวขนานต่ำกว่า clavicle ประมาณ 2 เซนติเมตร แล้วค่อยๆ พลิกกล้ามเนื้อ platysma พร้อม superficial fascia ที่ถูกตัดแล้วขึ้นไปทางคอ หาส่วนปลายของ supraclavicular nerve ซึ่งเป็น sensory branches ของ cervical plexus ประกอบด้วย nerve fibers จาก C3-C4 segments of spinal cord
11. ผ่า superficial fascia ตามแนว skin incision ทำนจาก xiphisternal junction ไปตาม costal margin เลาะ medial flap of superficial fascia ออกไปทางแนวผ่ากลางของอก ขณะทำหา anterior cutaneous branches of intercostal nerves และ perforating branches of internal thoracic arteries and veins หรือ anterior intercostal arteries and vein ที่ไหลออกมาจาก anterior ends of intercostal spaces และทะลุผ่าน deep fascia ที่คลุมกล้ามเนื้อ pectoralis major ออกมาเป็น neurovascular bundles
12. เลาะ lateral flap of superficial fascia ออกไปทาง lateral ขณะทำหา lateral cutaneous branches of intercostal nerves และ lateral cutaneous branches of posterior intercostal arteries and veins ที่ผ่านออกมารวมกันเป็น neuromuscular bundles ทางซอกระหว่าง digitation ของกล้ามเนื้อ serratus anterior
13. เลาะ fascia ที่คลุมด้านหน้า ของกล้ามเนื้อ pectoralis major ออกและหา clavicular head และ sternocostal head ของกล้ามเนื้อ pectoralis major จะพบว่า medial end ของแนวต่อระหว่าง heads ทั้งสองนี้อยู่ที่ sternoclavicular joint
14. หาตำแหน่งที่ insertion ของ tendon กล้ามเนื้อ pectoralis major พบว่าเกาะอยู่ที่ lateral lip ของ bicipital groove ของ humerus
15. หา cephalic veins ซึ่งเป็น superficial vein ที่ทอดอยู่ในซอกระหว่างขอบหน้าของกล้ามเนื้อ deltoid และขอบด้านข้างของ clavicular head ของกล้ามเนื้อ pectoralis major พบว่า cephalic vein มุดหายไปใน deltopectoral triangle ซึ่งเป็นซอกรูปสามเหลี่ยมอยู่ระหว่างขอบหน้าของกล้ามเนื้อ deltoid และขอบข้างของ clavicular head ของกล้ามเนื้อ pectoralis major และมี clavicle เป็นด้านฐาน

16. เลาะหา clavicular head ของกล้ามเนื้อ pectoralis major ออกจาก clavicle ขณะพลิกกล้ามเนื้อออกไปทาง insertion ของมัน ระวังอย่าให้ neurovascular bundle ที่ผ่านเข้าไปเลี้ยงทางด้านลึกของกล้ามเนื้อขาด ตัดกล้ามเนื้อรอบจุดที่ neurovascular bundle เป็นก้อนคล้ายเม็ดกระดุม แล้วเลาะกล้ามเนื้อส่วนที่เหลือออกไปจนถึง insertion ของมัน ตาม neurovascular bundle เข้าไปทางโคนของมัน จะพบว่าผ่านทะลุ costocoracoid part of clavipectoral fascia ออกมา สวนทางกับ cephalic vein ที่ผ่านเข้าไป
17. แยกเส้นประสาทออกจากเส้นเลือดที่รวมกันเป็น neurovascular bundle ของกล้ามเนื้อ pectoralis major เส้นประสาทนี้คือ lateral pectoral nerve ซึ่งเป็นแขนงที่แยกออกจาก lateral cord of brachial plexus (ยังไม่ต้องตามตอนนี้)
18. จัดท่าอาจารย์ใหญ่ให้อยู่ในท่า flex and adduct arm เพื่อให้ sternocostal head ของกล้ามเนื้อ pectoralis major หย่อน สอดนิ้วเข้าใต้ขอบบนของ sternocostal head และเลาะออกมาทางด้านหน้าของ sternum และ ribs พลิกกล้ามเนื้อออกไปทาง insertion จะพบว่าติด neurovascular bundle ที่ผ่านเข้าไปเลี้ยงมันทางด้านลึก ตัดกล้ามเนื้อให้ติดเป็นเม็ดกระดุม พลิกกล้ามเนื้อออกไปให้สุด แยกเส้นประสาทออกจากเส้นเลือด เส้นประสาทนี้คือ medial pectoral nerve ขางผ่านทะลุกล้ามเนื้อ pectoralis minor
19. หา clavipectoral fascia ที่หุ้มรอบกล้ามเนื้อ pectoralis minor และขอบบนแยกออกมา หุ้มกล้ามเนื้อ subclavius ให้กระชับอยู่ใต้ clavicle ส่วนที่อยู่ระหว่างกล้ามเนื้อ pectoralis minor และ subclavius จะหนาเป็นพิเศษ เรียกว่า costocoracoid membrane ต่างไปจากส่วนที่อยู่ต่ำกว่ากล้ามเนื้อ pectoralis minor เรียกว่า suspensory ligament of the axilla ซึ่งบาง
20. ตรวจดูเส้นประสาทที่เลี้ยง clavicular head ของกล้ามเนื้อ pectoralis major คือ lateral pectoral nerve ซึ่งผ่านทะลุ costocoracoid membrane of clavipectoral fascia ออกมา ส่วนเส้นประสาทที่เลี้ยง sternocostal head ของกล้ามเนื้อ pectoralis major คือ medial pectoral nerve ซึ่งผ่านทะลุขอบล่างของกล้ามเนื้อ pectoralis minor ออกมา
21. เลาะ clavipectoral fascia ดูที่เกาะ origin กล้ามเนื้อ pectoralis minor เกาะจากด้านหน้าของปลายซี่โครงซี่ที่ 3-5 เลาะกล้ามเนื้อ pectoralis minor ออกจาก origin ของมัน
22. ตรวจดู insertion ของกล้ามเนื้อ pectoralis minor พบว่าเกาะที่ medial edge of coracoid process พลิกกล้ามเนื้อ pectoralis minor ออกไปทาง coracoid process จะพบ medial pectoral nerve และ pectoral branch of thoracoacromial trunk ผ่านเข้า

- ไปเลี้ยงกล้ามเนื้อ pectoralis minor ผ่านออกไปเลี้ยง sternocostal head ของกล้ามเนื้อ pectoralis major
23. หา thoracoacromial trunk (artery) ที่ superomedial border ของกล้ามเนื้อ pectoralis minor พบว่ามันเป็นแขนงที่แยกมาจาก second part of axillary artery ซึ่งอยู่ลึกกว่ากล้ามเนื้อ pectoralis minor ทะลุผ่าน costocoracoid membrane ออกมาแยกเป็น deltoid, clavicular acromial, pectoral branches ตาม structure ที่ไปเลี้ยง
  24. หา lateral thoracic artery ที่ทอดขนานกับ inferolateral border ของกล้ามเนื้อ pectoralis minor แตกแขนงเลี้ยง superficial structure รวมทั้งเต้านม
  25. ตาม cephalic vein เข้าไปใน axilla จนเห็นมันเชื่อมต่อกับ proximal (first) part of axillary vein ซึ่งอยู่ระหว่าง lateral border of first rib และ superomedial border ของกล้ามเนื้อ pectoralis minor
  26. เลาะ clavipectoral fascia ที่เกาะอยู่กับ clavicle ออกเพื่อเปิดให้เห็นกล้ามเนื้อ subclavius พบว่ากล้ามเนื้อนี้มีจุดเกาะต้นอยู่ที่ปลายหน้าของ first rib ทอดผ่านขึ้นไป insert ที่ inferior surface ของ medial half ของ clavicle
  27. หากกล้ามเนื้อ serratus anterior พบว่ากล้ามเนื้อนี้มี origin แยกเป็น 8 fleshy slips เกาะจากด้านนอกของ upper 8 ribs
  28. หา long thoracic nerve ซึ่งทอดลงมาตามแนวตั้ง บน superficial surface ของกล้ามเนื้อ serratus anterior เส้นประสาทนี้แยกแขนงเลี้ยงกล้ามเนื้อ serratus anterior ที่อยู่ลึกกว่าตลอดทางที่ผ่าน (ยังไม่ต้องตาม insertion ของกล้ามเนื้อ serratus anterior ที่ด้านหน้าของ medial border ของ scapula)

## แบบฝึกหัด

### จงตอบคำถาม

1. โครงสร้างใด ทำหน้าที่เก็บน้ำนมสะสมไว้รอทารกมาดูดกิน
2. Sternal angle ตรงกับ rib ระดับใด
3. Pectoralis major มีจุดเกาะปลายอยู่ที่ใด

### เฉลย

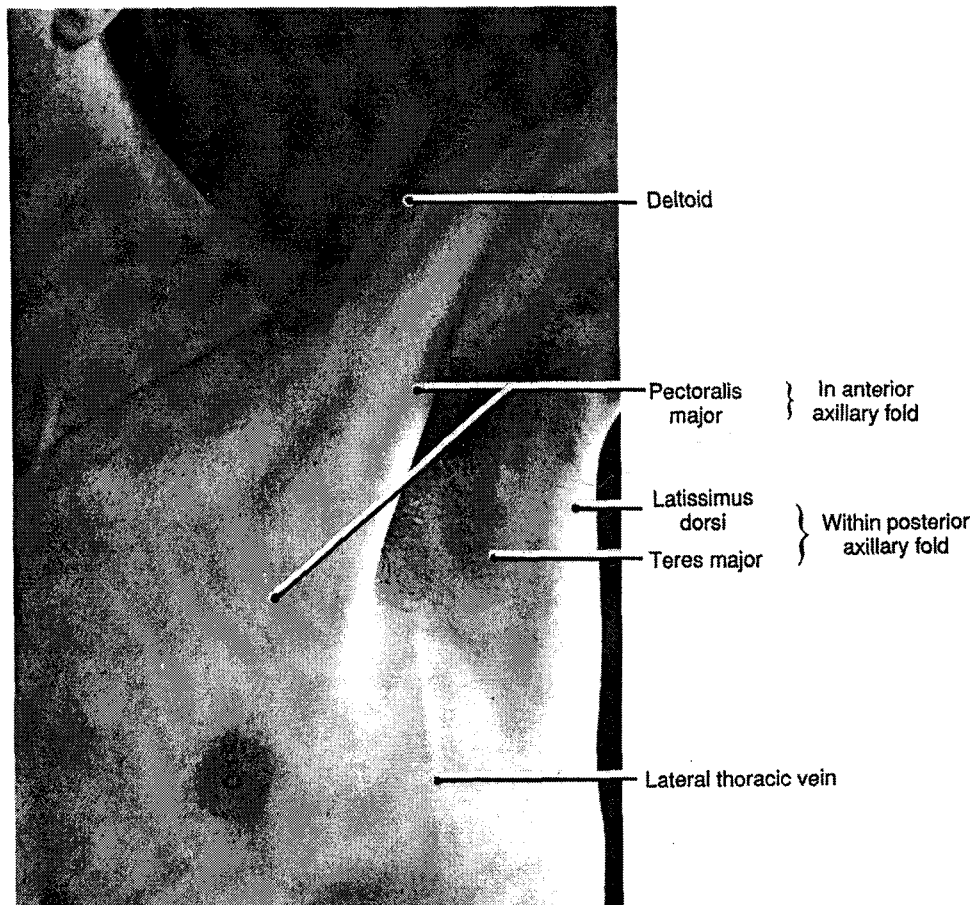
1. Lactiferous sinus
2. Rib 2
3. Lateral lip of intertubercular groove of humerus

## บทปฏิบัติการที่ 5

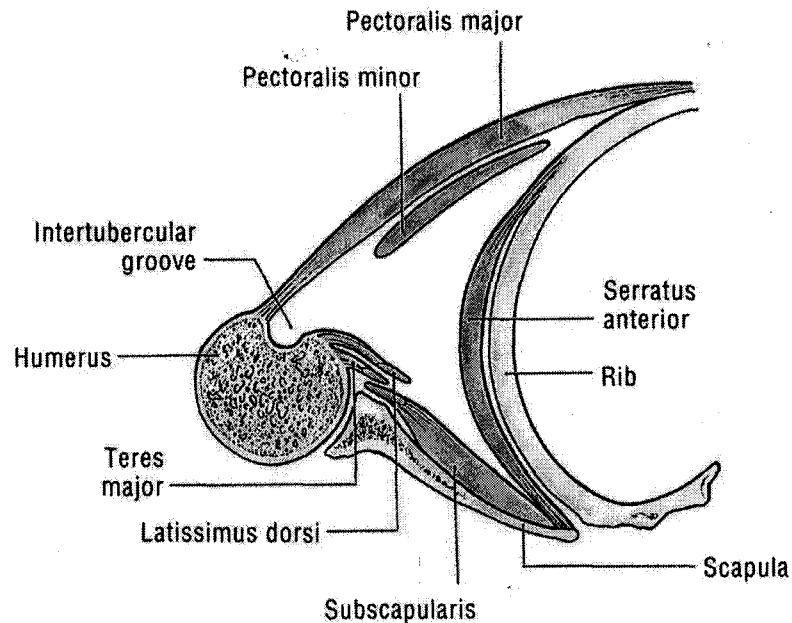
### การชำแหละบริเวณรักแร้และกลุ่มเส้นประสาทในรักแร้

#### Dissection of Axilla region and Brachial plexus

Axilla หรือ arm pit เป็น pyramidal-shaped space ที่มี base, apex, wall 4 ด้าน พื้นฐานของ axilla เป็น skin และ fascia มี apex ที่ขึ้นด้านบนมีรูปร่างเป็นรูปสามเหลี่ยม (triangular shaped space) ที่มีขอบเขตตั้งแต่กระดูกซี่โครงซี่ที่ 1 (first rib) กระดูกไหปลาร้า (clavicle) ขอบบนของกระดูกสะบัก (scapula) ผนังด้านหน้าของรักแร้ (รูปที่ 5.1) คือกล้ามเนื้อ pectoralis major ซ้อนทับกล้ามเนื้ออีก 2 มัด คือ pectoralis minor และ subclavius ที่ถูกห่อหุ้มโดย clavipectoral fascia ส่วนบนของผนังด้านหลังของ axilla (รูปที่ 5.2) เป็นกล้ามเนื้อ subscapularis ส่วนล่างของผนังด้านหลังเป็น tendon ของกล้ามเนื้อ latissimus dorsi และกล้ามเนื้อ teres major ผนังด้าน medial ของ axilla เป็นซี่โครงซี่ที่ 2-6 (rib 2-6) พร้อมกล้ามเนื้อ serratus anterior ที่คลุมทับผนังด้านข้างของ axilla



รูปที่ 5.1 ภาพแสดง Pectoral region และ Axilla (Moore, 1992)



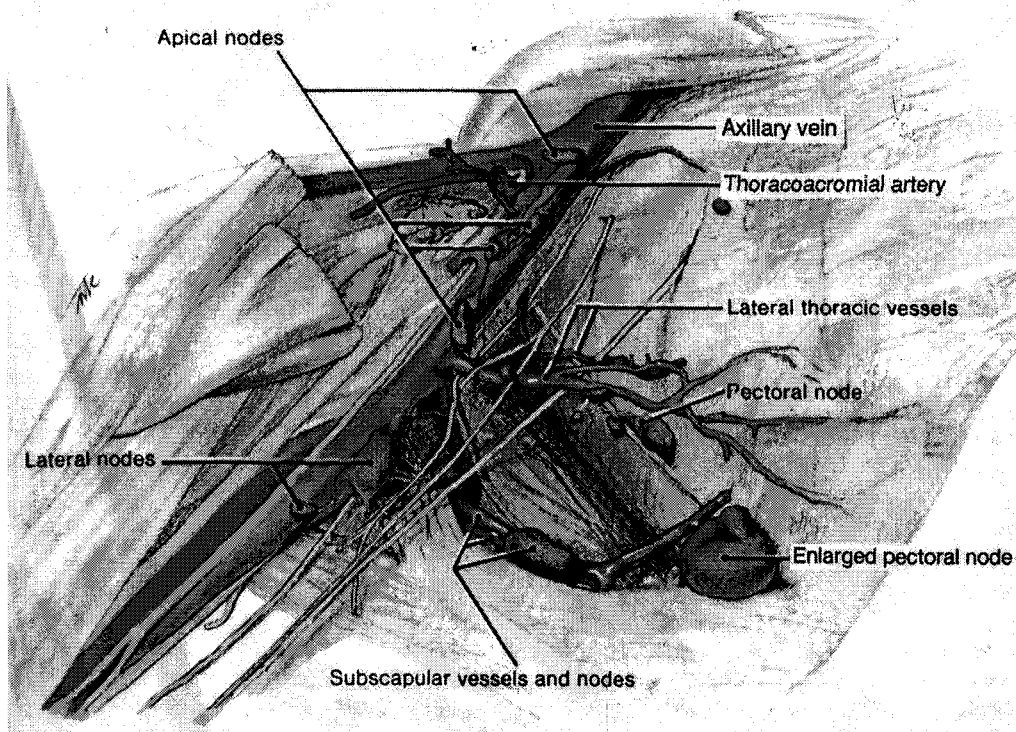
รูปที่ 5.2 ภาพ transverse section แสดงให้เห็นผนังของ axilla (Moore, 1992)

ภายใน axilla มีเส้นเลือดใหญ่ที่สำคัญ คือกลุ่มเส้นเลือดที่ชื่อ axilla vessels และกลุ่มเส้นประสาท brachial plexus ที่ทำหน้าที่ไปเลี้ยงรยางค์บน (upper limb) นอกจากนี้ยังมีกลุ่มต่อมน้ำเหลือง (รูปที่ 5.3) ซึ่งมีความสำคัญทางคลินิกคือ การแพร่กระจายของเซลล์มะเร็ง (cancer cells) มีการแพร่ไปตามระบบน้ำเหลืองที่พบบ่อย คือ มะเร็งเต้านม (breast cancer) ที่มีการแพร่กระจายมาจากกลุ่มต่อมน้ำเหลืองบริเวณรักแร้ชื่อ axilla lymph nodes และอาจแพร่เซลล์มะเร็งไปส่วนอื่นของร่างกายได้โดยผ่านระบบน้ำเหลือง

#### Axillary artery (รูปที่ 5.4, รูปที่ 5.5)

เป็นเส้นเลือดหลักใหญ่เริ่มจากด้านขอบข้างกระดูกซี่โครงที่ 1 ต่อจากเส้นเลือด subclavian artery ไปสิ้นสุดที่ขอบล่างของกล้ามเนื้อ teres major ผ่านลงแขนและกลายเป็น brachial artery ระหว่างผ่านรักแร้ axillary artery ผ่านด้านหลังของกล้ามเนื้อ pectoralis minor เส้นเลือด axillary artery แบ่งออกเป็น 3 ส่วน คือ

ส่วนแรก ตั้งแต่ขอบข้างของ first rib และขอบบนของกล้ามเนื้อ pectoralis minor ส่วนนี้มี axillary sheath หุ้มอยู่ ภายในมี axillary vein, brachial plexus อยู่ ส่วนแรกนี้มีแขนง 1 แขนง คือ supreme or highest thoracic artery เลี้ยว intercostal space ที่ 1,2 และส่วนบนของกล้ามเนื้อ serratus anterior



รูปที่ 5.3 ภาพแสดง lymph nodes ภายใน axilla (Moore, 1992)

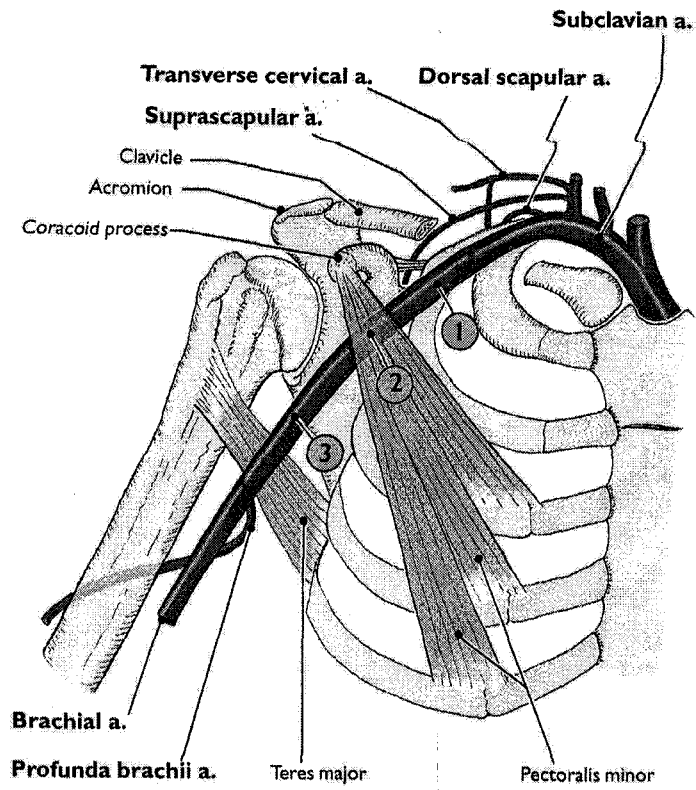
ส่วนที่สอง อยู่ลึกใต้กล้ามเนื้อ pectoralis minor มีส่วน lateral cord of brachial plexus วางตัวคู่ขนานกันไปเส้นเลือดนี้ ส่วน medial cord วางตัวด้าน medial ของเส้นเลือดนี้ และ posterior cord วางตัว posterior กับเส้นเลือดนี้ ส่วนที่สองมี 2 แขนง คือ thoracoacromial, lateral thoracic artery

Thoracoacromial artery เป็นแขนงสั้น แยกแขนงมาจาก axillary artery ที่อยู่ลึกใต้กล้ามเนื้อ pectoralis minor ทอดตัวทางทะลุ costocoracoid membrane ซึ่งเป็นส่วนของ clavpectoral fascia แล้วแตกออกเป็น 4 แขนง คือ acromial, deltoid, pectoral, clavicular

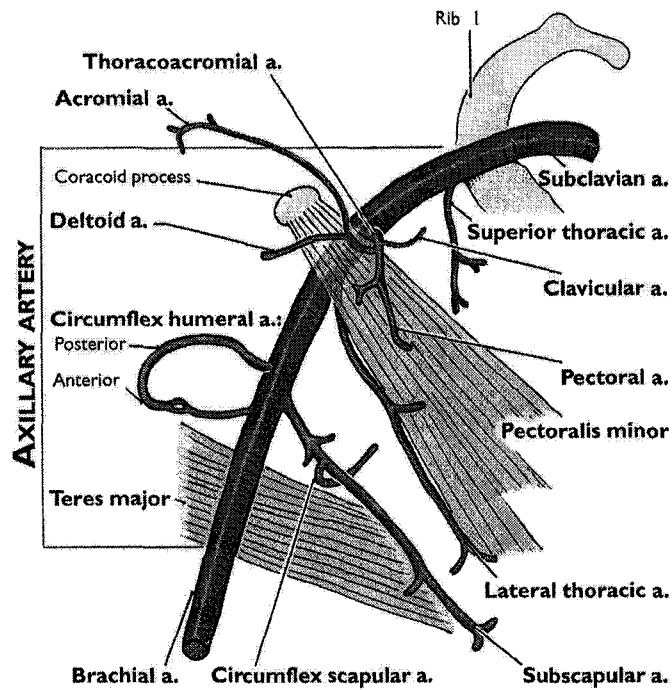
Lateral thoracic artery ทอดตัววิ่งลงไปตามขอบของกล้ามเนื้อ pectoralis minor เล็งกล้ามเนื้อ pectoral และ axillary lymph nodes เส้นเลือด lateral thoracic artery ในผู้หญิงมีขนาดใหญ่ มีความสำคัญเพราะนำเลือดไปเลี้ยงเต้านม

ส่วนที่สาม เป็นส่วนที่ยื่นมาจากขอบล่างของกล้ามเนื้อ pectoralis minor ไปยังขอบล่างของกล้ามเนื้อ teres major แยกแขนงออกเป็น 3 แขนง คือ subscapular, anterior circumflex humeral, posterior circumflex humeral artery

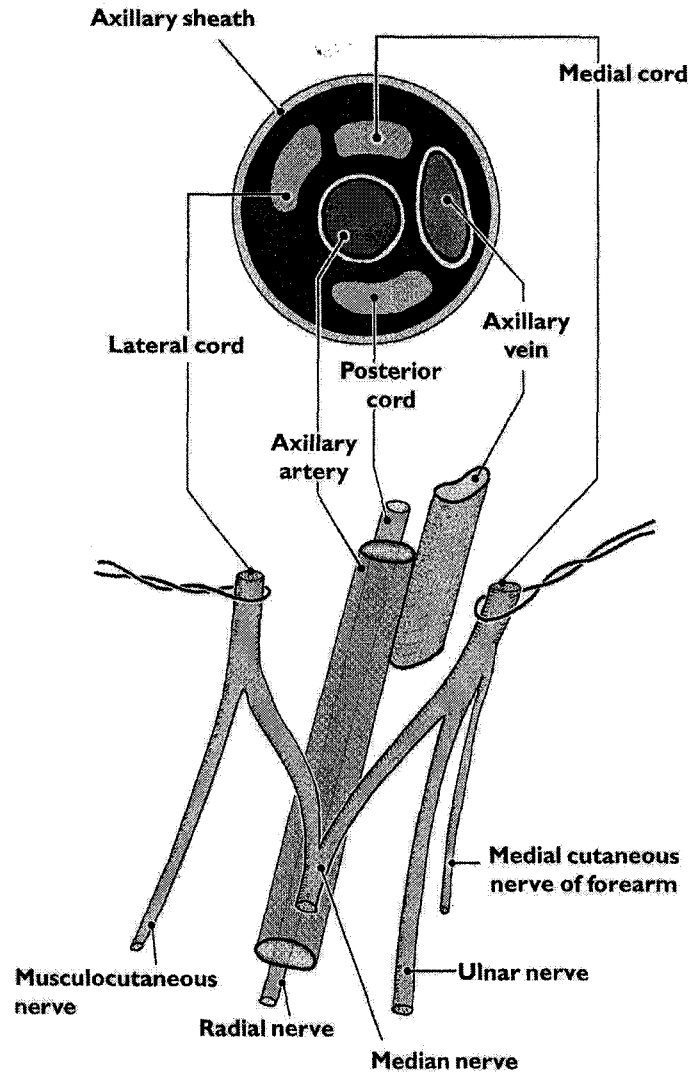




รูปที่ 5.4 ภาพด้านหน้าแสดง axillary artery แบ่งออกเป็น 3 ส่วน (Sauerland, 1999)



รูปที่ 5.5 ภาพด้านหน้าแสดงแขนงของ axillary artery (Sauerland, 1999)



รูปที่ 5.6 ภาพแสดง axillary sheath และ contents (Sauerland, 1999)

### Axillary sheath (รูปที่ 5.6)

เป็น fascia ที่หุ้มโครงสร้างเหล่านี้ไว้ด้วยกัน คือ axillary artery, axillary vein, ส่วน cord ของ brachial plexus โดย axillary sheath วางตัวอยู่หน้าเส้นเลือด subclavian artery , prevertebral cervical fascia

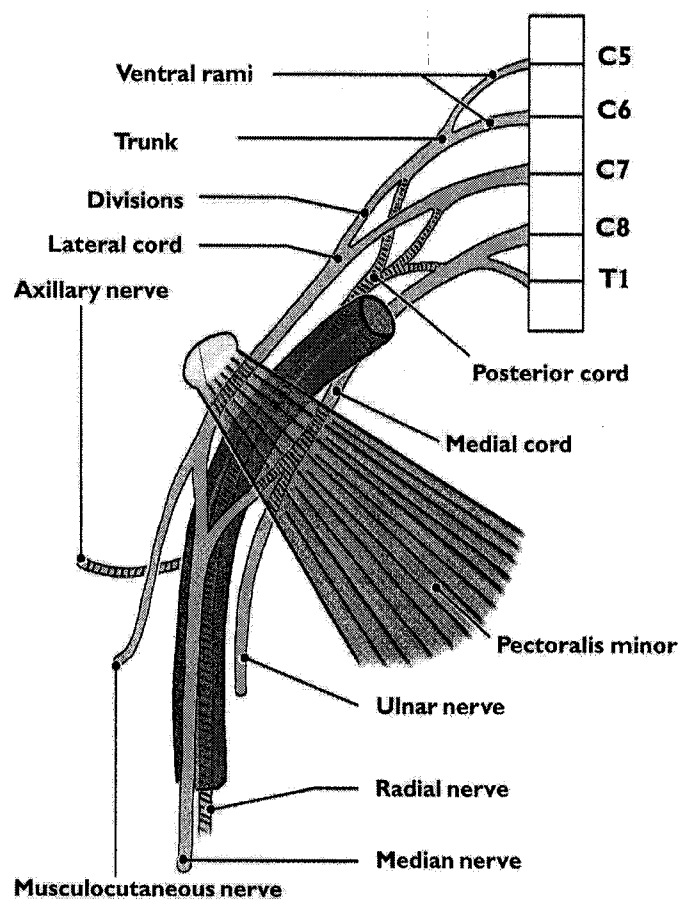
### Brachial Plexus (รูปที่ 5.7, รูปที่ 5.8)

คือ กลุ่มร่าแหเส้นประสาทขนาดใหญ่ที่เลี้ยงรยางค์บน (upper limb) คือ กลุ่มเส้นประสาทที่ชื่อว่า brachial plexus วางตัวอยู่บริเวณฐานของคอ แทรกระหว่างกระดูกไหปลาร้า

(clavicle) กับกระดูกซี่โครงที่ 1 (first rib) ลอดผ่านเข้าไปในรักแร้ (axilla) โดยแทรกระหว่างกล้ามเนื้อ scalenus anterior กับกล้ามเนื้อ scalenus medius

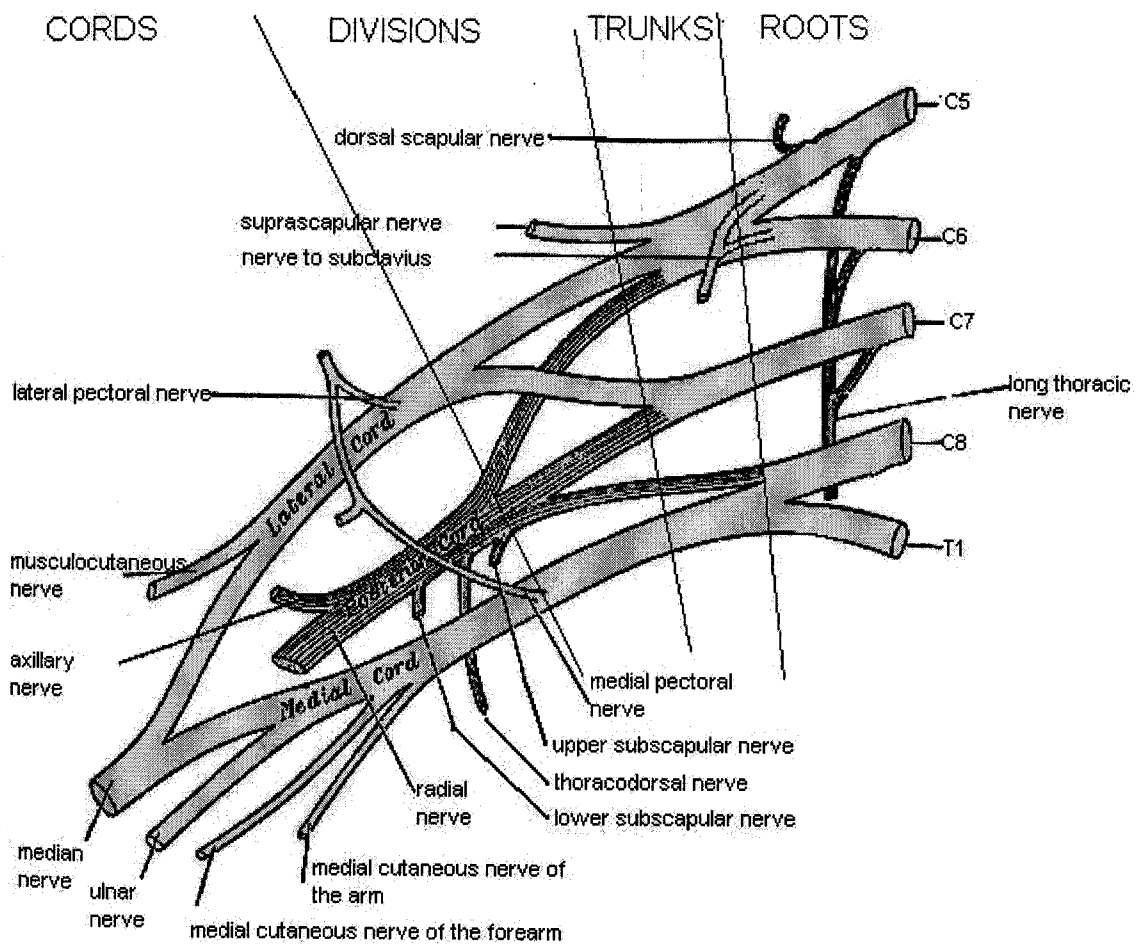
Brachial plexus มีต้นกำเนิดมาจากส่วน ventral rami ตั้งแต่ระดับ C5-C8 และ T1 เรียก rami แต่ละระดับว่า root of brachial plexus โดย rami ในระดับต่างๆ มีการรวมกัน และแตกแขนงออกเป็นส่วนต่างๆ คือ ventral rami, trunks, divisions, cords, branches โดย ventral rami คือ เส้นประสาทที่แยกออกมาจาก dorsal root ganglion แยกเป็น dorsal rami และ ventral rami ส่วนของ ventral rami ที่ระดับ C5-C8, T1 มารวมกันเป็น brachial plexus เมื่อ ventral rami เข้าสู่บริเวณฐานคอ จึงมีการรวมตัวกันของ rami ดังนี้

- A. ventral rami จากระดับ C5,C6 รวมกันเป็น Superior trunk (Upper trunk)
- B. ventral rami จากระดับ C7 ยาวต่อเนื่องเป็น Middle trunk
- C. ventral rami ของ C8,T1 รวมกันเป็น Inferior trunk (Lower trunk)



รูปที่ 5.7 ภาพแสดง brachial plexus (Sauerland, 1999)

จากส่วน superior, middle, inferior trunks เส้นประสาทวิ่งลอดใต้กระดูก clavicle โดยแต่ละ trunks แตกแขนงออกเป็น 2 แขนง คือ anterior และ posterior divisions โดย 3 posterior divisions ไปเลี้ยงกล้ามเนื้อเนื้อกลุ่ม extensor (เหยียดแขน) และผิวหนังด้านหลังของแขน ทั้ง 3 posterior divisions รวมกันเป็น posterior cord ส่วน 3 anterior divisions ไปเลี้ยงกล้ามเนื้อเนื้อกลุ่ม flexor (งอแขน) และผิวหนังด้านหน้าของแขน ส่วน anterior divisions ของ superior trunk และ middle trunk รวมกันเป็น lateral cord และ anterior divisions ของ inferior trunk ยาวต่อเนื่องกลายเป็น medial cord



รูปที่ 5.8 ภาพแสดง brachial plexus (www.budcare.org)

จากนั้นแต่ละ cord แตกแขนงเป็น 2 terminal branches คือ lateral cord แตกแขนงเป็น musculocutaneous nerve และ lateral root of median nerve ส่วน medial cord แตกแขนงเป็น ulnar nerve และ medial root of median nerve ส่วน posterior cord แตกแขนงเป็น

axillary nerve และ radial nerve (สังเกตนerve ทั้ง 3 เส้น คือ musculocutaneous, median, ulnar nerves มีการวางตัวคล้ายตัว M plexus แต่ละ cord และ nerve แต่ละเส้นมาจาก fibers มากกว่า 1 spinal (segmental) nerve เช่น lateral cord มาจาก C5-7 medial cord มาจาก C8,T1 posterior cord มาจาก C5-8

**กิจกรรมที่ 1** การชำแหละบริเวณรักแร้และกลุ่มเส้นประสาทในรักแร้

**วัตถุประสงค์**

1. ทราบและเข้าใจลักษณะโครงสร้างที่อยู่ในรักแร้
2. ทราบและเข้าใจลักษณะของผนังรักแร้ พังผืด ที่อยู่ในรักแร้
3. ทราบและเข้าใจการทอดตัวของเส้นเลือดแดงใหญ่ แขนงที่แตกออกมา โครงสร้างที่เส้นเลือดเหล่านี้ไปเลี้ยง
4. ทราบและเข้าใจลักษณะของกลุ่มต่อมเหงื่อของรักแร้
5. ทราบและเข้าใจลักษณะของกลุ่มเส้นประสาทในรักแร้ การแตกแขนง โครงสร้างที่เส้นประสาทไปเลี้ยง
6. อธิบายลักษณะของกลุ่มเส้นประสาท brachial plexus โดยบอกชื่อเส้นประสาท rami ต้นกำเนิด และกล้ามเนื้อที่ไปเลี้ยง

**วิธีปฏิบัติการ**

1. กางแขนอาจารย์ใหญ่ออกมากที่สุด ใช้ blunt dissection เอา superficial fascia ออกอย่างระวัง อย่าตัดเส้นเลือด เส้นประสาท ใน axilla ขณะทำอาจเห็น axillary lymph nodes ให้เลาะเอา lymph nodes ออกด้วย ใช้ probe เขี่ย axillary sheath ฉีกออกให้ขาด ตัดเส้นเลือดดำแขนงเล็กๆ ออกไป เหลือเส้นเลือดดำใหญ่ (main axillary vein) ไว้
2. หา axillary artery ซึ่งทอดตัวขนานกับ axillary vein พลิกกล้ามเนื้อ pectoralis minor กลับเพื่อดูส่วน second part of axillary artery ซึ่งอยู่ลึกใต้กล้ามเนื้อ pectoralis minor
3. หา cords ทั้งสามของ brachial plexus ซึ่ง medial cord อยู่ medial ต่อจาก axillary artery และ lateral cord อยู่ lateral ต่อจาก axillary artery และ posterior cord อยู่ posterior ต่อจาก axillary artery
4. หา anterior terminal branches ของ brachial plexus ได้แก่ musculocutaneous nerve, median nerve, ulnar nerve

5. หา axillary vein พบว่ามันตั้งต้นที่ขอบล่างของกล้ามเนื้อ teres major โดยต่อตรงขึ้นไปจาก basilic vein รวมกับ brachial vein และมี proximal end ต่อกับ subclavian vein ที่ lateral border of first rib
6. หา medial cutaneous nerve of arm และ medial cutaneous nerve of forearm, medial pectoral nerve, lateral pectoral nerve ศึกษาย้อนไปหาโคนของมันว่าแยกมาจาก cord ไດ
7. ดู axillary artery พบว่าโคนต่อตรงมาจาก subclavian artery ที่ขอบด้านข้างของซี่โครงซี่ที่ 1 และปลายต่อกับ brachial artery ที่ขอบล่างของ teres major
8. ศึกษาดู axillary artery : first part, second part, third part
9. หา major branches of axillary artery 6 แขนง คือ superior thoracic artery, thoracoacromial artery (ซึ่งมีแขนง deltoid, pectoral, acromial, clavicular), lateral thoracic artery, subscapular artery (ซึ่งปลายแยกออกเป็น 2 แขนง คือ thoracodorsal branch และ circumflex scapular artery ทั้ง anterior และ posterior circumflex humeral artery)
10. หา major branches ของ posterior cord ศึกษา axillary nerve ซึ่งเป็นแขนงปลายทอดผ่าน quadrangular space ใน posterior wall of axilla
11. หา radial nerve ซึ่งทอดคู่ขนานกับ third part ของ axillary artery
12. หา upper subscapular nerve, thoracodorsal nerve, lower subscapular nerve
13. หา long thoracic nerve ซึ่งเป็นเส้นประสาทใหญ่ที่ทอดอยู่บนผิวนอกของกล้ามเนื้อ serratus anterior
14. หากกล้ามเนื้อ subscapularis ศึกษา tendon ที่ทอดข้ามด้านหน้าของ shoulder joint capsule ไป insert ที่ lesser tubercle of humerus
15. หา thoracodorsal nerve ที่ไปเลี้ยงกล้ามเนื้อ latissimus dorsi

## แบบฝึกหัด

### จงตอบคำถาม

1. Second part of Axillary artery มีเส้นเลือดใดแตกแขนงออกมา
2. Lateral cord of Brachial plexus แตกแขนงเป็นเส้นประสาทใด
3. การแพร่กระจายของมะเร็งเต้านม มักแพร่กระจายไปทางใด

### เฉลย

1. Thoracoacromial artery และ Lateral thoracic artery
2. Musculocutaneous nerve และ lateral root of median nerve
3. Axillary lymph nodes

## บทปฏิบัติการที่ 6

### การชำแหละกล้ามเนื้อหลังชั้นกลางและกล้ามเนื้อหลังชั้นลึก

#### Dissection of Intermediate and Deep back muscles

##### Intermediate back muscles

กล้ามเนื้อชั้น intermediate layer ประกอบด้วยกล้ามเนื้อ serratus posterior เป็นกล้ามเนื้อที่ช่วยในการหายใจ เกาะจากกระดูกสันหลัง (vertebral column) ไปยังกระดูกซี่โครง (rib) ถูกเลี้ยงด้วย intercostal nerves กล้ามเนื้อนี้แบ่งออกเป็น 2 มัด คือ serratus posterior superior และ serratus posterior inferior

Serratus posterior superior วางตัวอยู่ที่ช่วงต่อของคอและหลัง จุดเกาะต้นที่ inferior part of ligamentum nuchae และจาก spinous processes of C7, T1, T3 แล้วกล้ามเนื้อทอดตัววิ่งลงล่างไปเกาะปลายที่ superior borders of 2-4 ribs

Serratus posterior inferior วางตัวอยู่ช่วงต่อของทรวงอก (thoracic) และเอว (lumbar) จุดเกาะต้นมาจาก spinous processes of last thoracic และ first two lumbar spinous processes วิ่ง superolaterally ไปเกาะปลายที่ inferior border of the inferior 3-4 ribs

Serratus posterior superior ทำหน้าที่ elevate superior four ribs ช่วยเพิ่ม diameter of thorax และ sternum ส่วนกล้ามเนื้อ serratus posterior inferior ทำหน้าที่ depresses inferior ribs ป้องกันการถูกดึงขึ้นโดย diaphragm

##### Deep back muscles

ประกอบด้วยกล้ามเนื้อกลุ่ม erector spinae ทำหน้าที่ maintenance of posture และการเคลื่อนไหวของกระดูกสันหลัง (vertebral column) และศีรษะ (head) กล้ามเนื้อกลุ่มนี้แบ่งออกเป็น 3 กลุ่ม คือ superficial layer, intermediate layer, deep layer

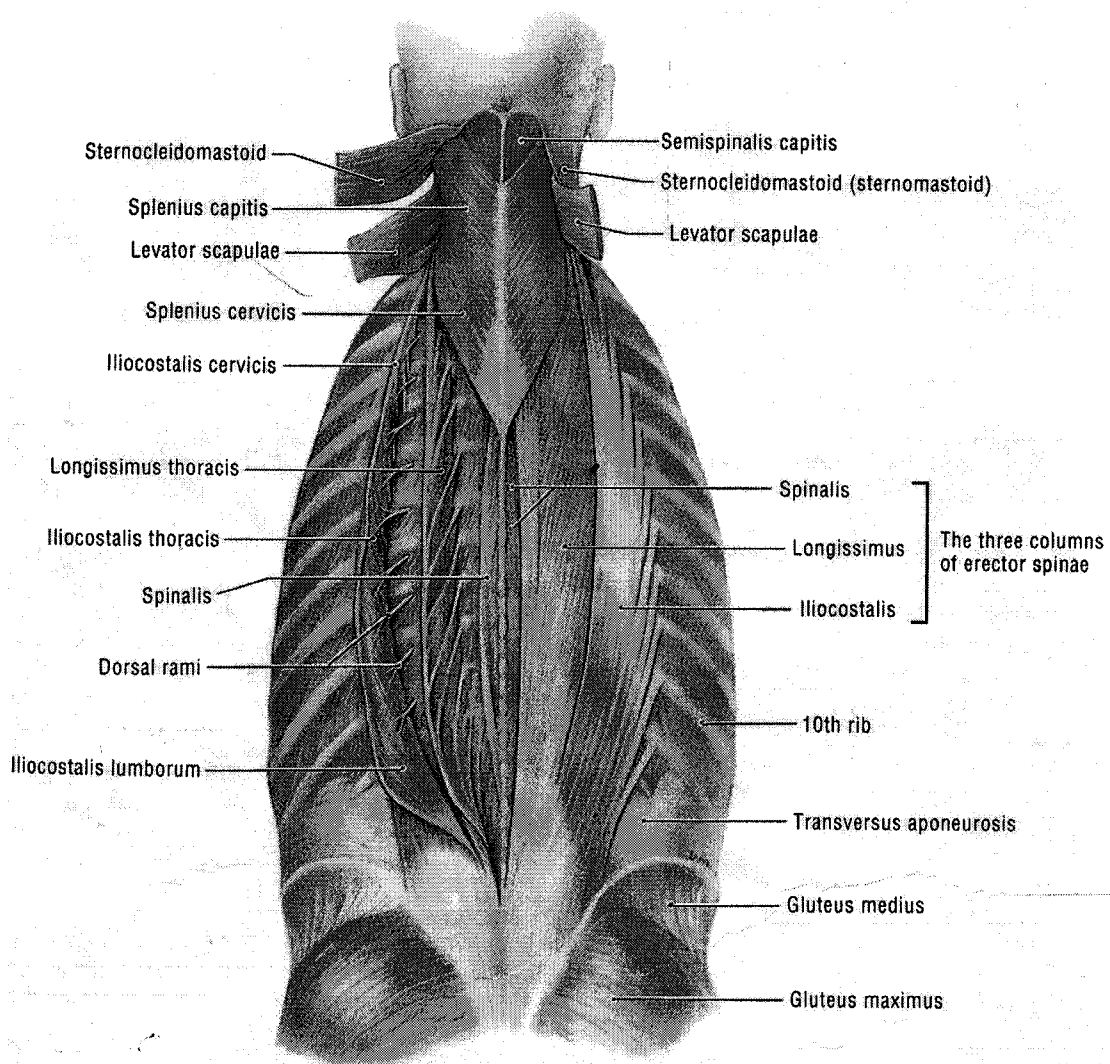
##### Superficial layer of deep back muscles (รูปที่ 6.1)

Splenius muscles กล้ามเนื้อรูปร่างคล้าย bandage วางตัวอยู่ด้านหลังลำคอ เกาะมาจาก median plane ของลำคอ และ transverse processes of superior cervical vertebrae ที่ฐานกะโหลก กล้ามเนื้อแบ่งออกเป็นสองส่วน คือ cranial portion เรียกว่า splenius capitis ส่วน cervical portion เรียกว่า splenius cervicis

Origin: Inferior half of the ligamentum nuchae and spinous processes of T1-T6



- Insertion:** Splenius capitis - lateral aspect of mastoid process และ lateral third of superior nuchal line of occipital bone  
 Splenius cervicis – posterior tubercles of transverse processes of C1-C4
- Nerve supply:** Dorsal rami of inferior cervical nerves
- Action:** Act alone - laterally flex and rotate the head and neck to the same side  
 Act together – extend the head and neck



รูปที่ 6.1 ภาพแสดง superficial and intermediate layer of deep muscle in the back (Moore, 1992)

### Intermediate layer of deep back muscles

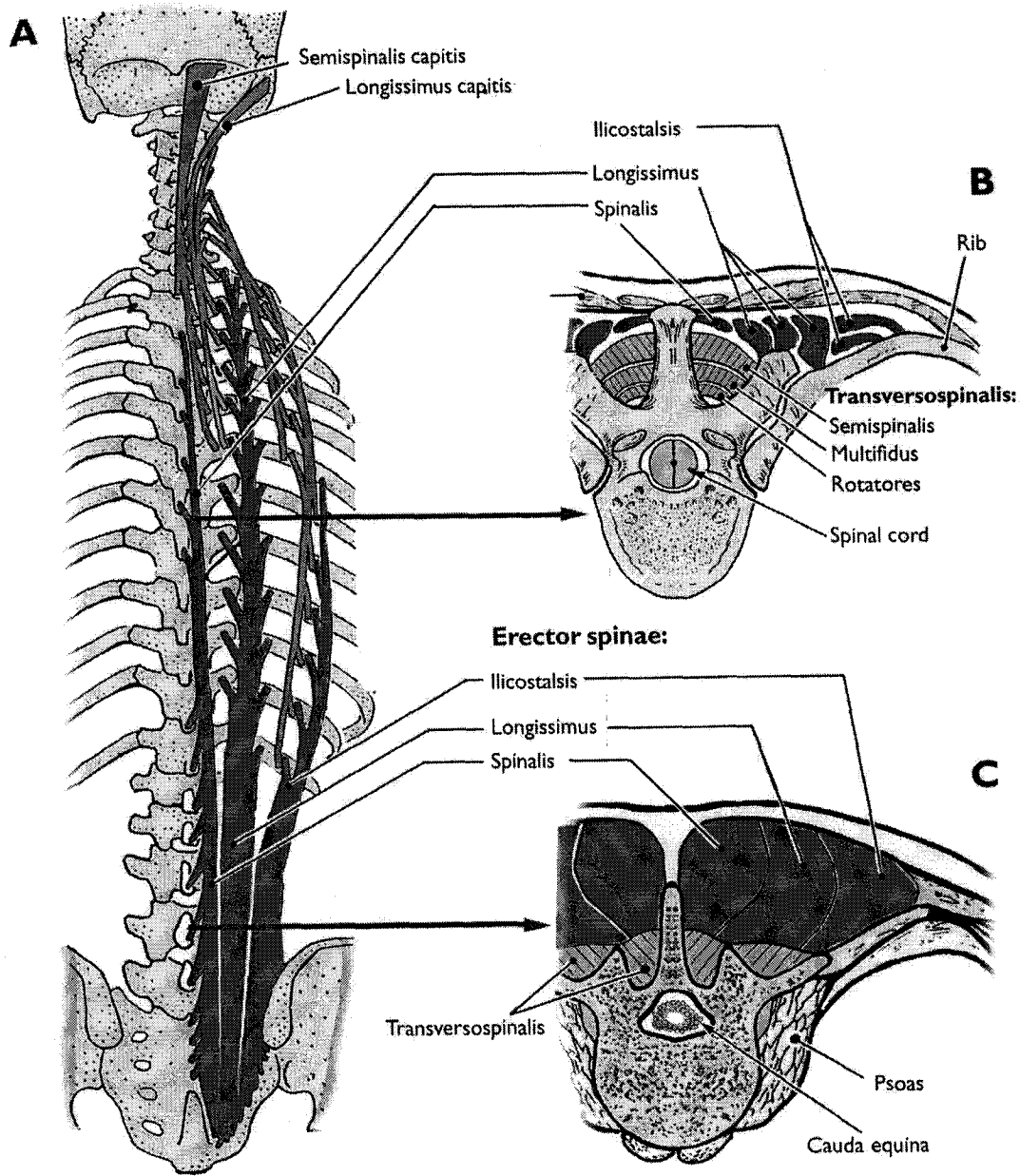
Erector spinae muscle (รูปที่ 6.2) วางตัวอยู่ใน fascial compartment ระหว่าง posterior และ anterior layers of the thoracolumbar fascia กล้ามเนื้อ erector spinae แบ่งออกเป็น 3 vertical columns คือ iliocostalis (lateral column), longissimus (intermediate column), spinalis (medial column) โดยมี common origin ของทั้งสาม columns แผลออกเป็นแผ่นพังผืดเกาะที่ inferior posterior part of iliac crest, posterior aspect of the sacrum, sacroiliac ligaments, sacral and inferior lumbar spinous processes

**Iliocostalis muscle** เป็น lateral column of erector spinae จุดเกาะต้นมาจาก common origin ไปเกาะปลายที่ angles of ribs กล้ามเนื้อนี้แบ่งออกเป็น 3 ส่วนคือ

- iliocostalis lumborum เกาะปลายที่ inferior six ribs
- iliocostalis thoracis เกาะปลายที่ all of ribs
- iliocostalis cervicis เกาะปลายที่ superior six ribs และ posterior tubercles of C4-C6

**Longissimus muscle** เป็น intermediate column of erector spinae เกาะต้นมาจาก common origin ไปเกาะปลายที่ transverse processes of thoracic and cervical vertebrae, mastoid processes of temporal bone กล้ามเนื้อนี้แบ่งออกเป็น 3 ส่วน

- longissimus thoracis เกาะปลายที่ tips of transverse processes of all of the thoracic vertebrae, tubercles of inferior 9-10 ribs
- longissimus cervicis เกาะมาจาก superior thoracic transverse processes ไปยัง cervical transverse processes
- longissimus capitis เกาะมาจาก common of cervical part ไปเกาะปลายที่ mastoid process of temporal bone



รูปที่ 6.2 ภาพแสดง deep muscle of back: erector spinae and semispinalis capitis A. transverse sections at the thoracic level B. and lumbar level C. (Sauerland, 1999)

Spinalis muscle เป็น medial column of erector spinae ที่มีลักษณะแคบ เกาะมาจาก common origin เกาะมาจาก spinous processes of superior lumbar and inferior thoracic ไปยัง spinous processes of superior thoracic vertebrae กล้ามเนื้อนี้แบ่งเป็น 3 ส่วน

- spinalis thoracis
- spinalis cervicis
- spinalis capitis

**Action of Erector spinae muscles:**

Acting bilaterally : three columns of erector spinae – extend head and all of vertebral column

Acting unilaterally: laterally flexes the head or vertebral column

Erector spinae: **chief extensors of vertebral column**

**Deep layer of deep back muscles**

เมื่อนำกล้ามเนื้อ erector spinae ออกไปจะพบกล้ามเนื้อสั้นๆอยู่ในร่องระหว่าง transverse processes กับ spinous processes ของกระดูกสันหลัง กล้ามเนื้อกลุ่มนี้คือ semispinalis, multifidus, rotators หรือเรียกกล้ามเนื้อกลุ่มนี้ว่า **transversospinal muscles** เนื่องจาก fibers ทอดตัวจาก transverse processes ไปยัง spinous processes of vertebrae

**Semispinalis muscle**

แบ่งเป็น 3 part คือ

- semispinalis thoracis และ semispinalis cervicis ทอดตัวในแนว superomedially เกาะมาจาก transverse processes ไปยัง thoracic และ cervical spinous processes superiorly
- semispinalis capitis เกาะมาจาก transverse processes of T1-T6 ไปเกาะที่ medial half ของพื้นที่ระหว่าง superior และ inferior nuchal lines

**Actions:** Bilaterally - semispinalis thoracis and smispinalis cervicis – extend the cervical and thoracic regions of vertebral column

Unilateral – rotate cervical and thoracic region of vertebral column to opposite site

Bilaterally – semispinalis capitis - extend head

**Nerve supply:** dorsal rami of the cervical spinal nerves

**Multifidus**

กล้ามเนื้อคลุม laminae of S4-C2 vertebrae มี fibers วิ่ง superomedially จาก vertebral arches ไปยัง spinous processes ห่างประมาณ 1-3 vertebrae

**Actions:** Unilaterally – flexes trunk laterally and rotate to the opposite site

Bilaterally – extend trunk and stabilize the vertebral column

**Nerve supply:** dorsal rami of cervical spinal nerves

**Rotatores muscles:**

เป็นกล้ามเนื้อขนาดเล็ก อยู่ลึกสุดในร่องระหว่าง spinous processes กับ transverse processes ทอดตัวตลอดความยาวของ vertebral column กล้ามเนื้อนี้เกาะต้นจาก transverse processes of one vertebrae และไปเกาะปลายที่ base of spinous processes of vertebrae superior ทำหน้าที่ rotate superior vertebrae ไปยัง opposite side ถูกเลี้ยงด้วย dorsal rami of spinal nerves

**Interspinalae and Intertransversarii muscles**

เป็นกล้ามเนื้อขนาดเล็ก เชื่อม spinous processes กับ transverse processes กล้ามเนื้อ interspinales ช่วย extend vertebral column ส่วนกล้ามเนื้อ intertransversarii ช่วย lateral flexion of superior vertebra หาก acting bilaterally ช่วย extend vertebral column กล้ามเนื้อ interspinalae ถูกเลี้ยงด้วย dorsal rami of cervical spinal nerves ส่วนกล้ามเนื้อ intertransversarii ถูกเลี้ยงด้วย ventral rami of cervical spinal nerves

**Levator costarum muscles**

ในระดับ thoracic กล้ามเนื้ออยู่ระดับ thoracic เกาะจาก tip of the transverse processes to rib กล้ามเนื้อทำหน้าที่ยก ribs ขึ้นระหว่างการหายใจเข้า (inspiration) ถูกเลี้ยงด้วย lateral division of dorsal rami of spinal nerves

**Suboccipital region**

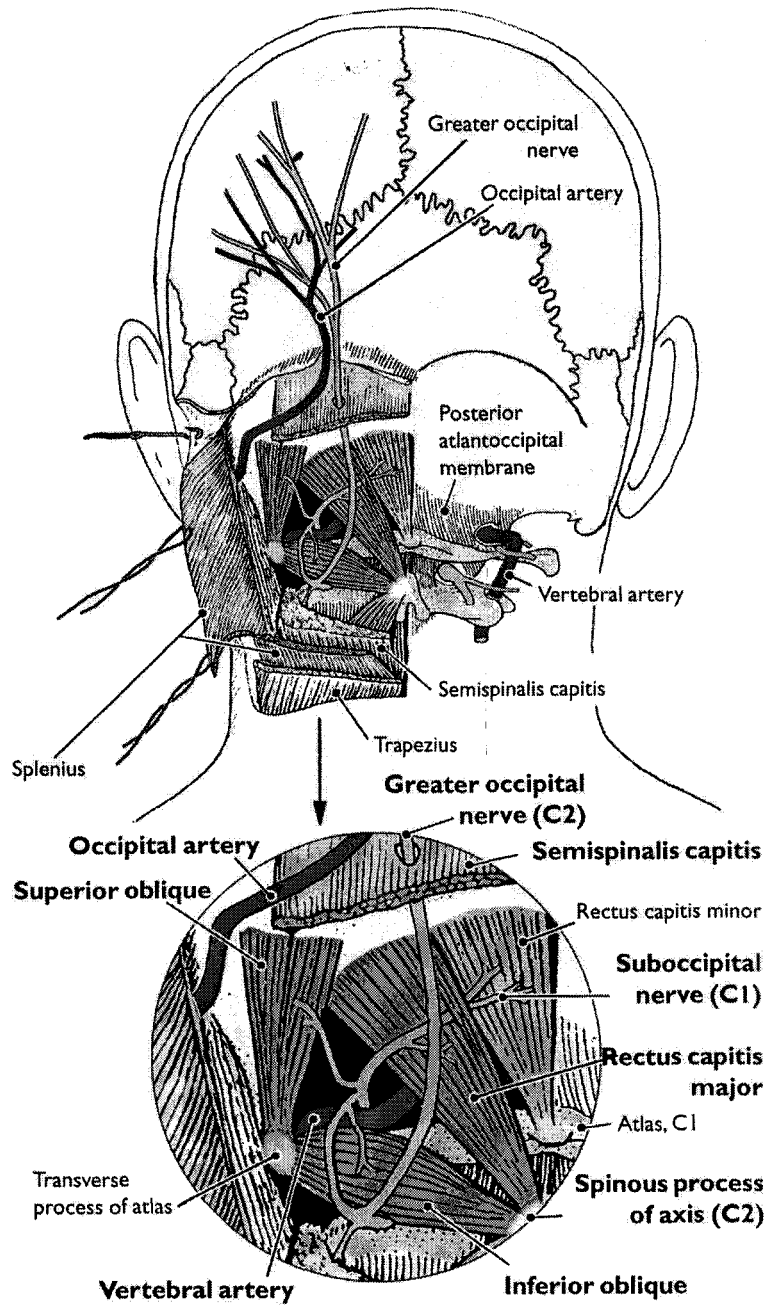
หมายถึงพื้นที่สามเหลี่ยมระหว่าง occipital bone of skull และ posterior aspects of C1(atlas) และ C2 (axis) อยู่ลึกใต้ trapezius, semispinalis capitis muscle มีข้อต่อที่สำคัญ 2 ข้อต่อ คือ Atlanto-occipital joint และ atlantoaxial joint

**Suboccipital muscles**

ประกอบด้วยกล้ามเนื้อ 4 มัด ทำหน้าที่ในการเคลื่อนไหวศีรษะ ถูกเลี้ยงด้วย dorsal rami of C1 nerve

**Rectus capitis posterior muscles**

กล้ามเนื้อ rectus capitis posterior major เป็นกล้ามเนื้อรูปสามเหลี่ยม ขนาดเล็ก เกาะจาก posterior edge of spinous process of C2 (axis) ขณะที่ rectus capitis posterior minor เกาะจาก posterior tubercle on the posterior arch of C1 และไปเกาะปลายที่แต่ละด้านที่ occipital bone ใต้ต่อ inferior nuchal line ทำหน้าที่ในการ rotate head to the same side และ acting bilaterally – extend head at Atlanto-occipital joint



รูปที่ 6.3 ภาพแสดง suboccipital region (Sauerland, 1999)

### Oblique capitis muscles

oblique capitis inferior เป็นกล้ามเนื้อขนาดเล็ก เกาะมาจาก lateral surface of spinous processes of C2 ทอดตัววิ่ง oblique anteriorly ไปเกาะปลายที่ inferior surface of transverse process of C1 ไม่เกาะที่กะโหลก กล้ามเนื้อนี้ทำหน้าที่หมุน head โดย pulling on the atlas (C1)

oblique capitis superior เป็นกล้ามเนื้อรูปสามเหลี่ยม มีขนาดเล็ก เกาะจาก superior surface of transverse processes of C1 และไปเกาะปลายที่ lateral impression ระหว่าง superior and inferior nuchal lines ที่ posterior aspect of occipital bone ทำหน้าที่ extend head, laterally flex

กล้ามเนื้อ oblique capitis superior และ oblique capitis inferior ถูกเลี้ยงด้วย dorsal rami of C1 nerve

### Boundaries of the suboccipital triangle

กล้ามเนื้อ 3 มัด คือ rectus capitis posterior major วางตัวอยู่ superiorly and medially กล้ามเนื้อ oblique capitis superior วางตัวอยู่ superiorly and laterally และกล้ามเนื้อ oblique capitis inferior วางตัวอยู่ inferiorly and laterally บริเวณพื้นของ suboccipital triangle มี posterior Atlanto-occipital membrane และ posterior arch C1 บริเวณ roof มี semispinalis capitis muscle

### Contents of Suboccipital triangle

มี vertebral artery และ suboccipital nerve (dorsal rami of C1) โดยวางตัวอยู่ในร่อง superior surface of posterior arch of atlas เส้นเลือด vertebral artery พันรอบ vertebral column ทาง posterior แล้วไปที่ superior articular process of C1 (atlas) ทอดตัวเข้า foramen magnum of skull แล้วแตกแขนงเป็น spinal cranial branches

## กิจกรรมที่ 1 การชำแหละกล้ามเนื้อหลังชั้นกลางและกล้ามเนื้อหลังชั้นลึก

### วัตถุประสงค์

1. ทราบและเข้าใจลักษณะของกล้ามเนื้อหลังชั้นกลาง จุดเกาะ เส้นประสาทที่เลี้ยง และการเคลื่อนไหวของกล้ามเนื้อหลังชั้นกลาง
2. ทราบและเข้าใจลักษณะของกล้ามเนื้อหลังชั้นลึก จุดเกาะ เส้นประสาทที่เลี้ยง และการเคลื่อนไหวของกล้ามเนื้อหลังชั้นลึก
3. ทราบและเข้าใจลักษณะโครงสร้างของ suboccipital triangle
4. ทราบและอธิบายขอบเขต และ contents ของ suboccipital triangle

### วิธีปฏิบัติการ

1. หาและชี้แสดงกล้ามเนื้อ serratus posterior superior ซึ่งอยู่ลึกกว่ากล้ามเนื้อ rhomboids

2. หาและชี้แสดงกล้ามเนื้อ serratus posterior inferior ซึ่งอยู่ลึกกว่า thoracolumbar fascia ของกล้ามเนื้อ latissimus dorsi
3. หากกล้ามเนื้อ serratus posterior superior และ serratus posterior inferior เป็นกล้ามเนื้อหลังชั้นกลาง
4. เลาะกล้ามเนื้อ serratus posterior superior และ serratus posterior inferior ออกจาก spinous processes แล้วพลิกออกไปทางด้านข้าง
5. หาและชี้แสดงกล้ามเนื้อ erector spinae พบว่ากล้ามเนื้อนี้แยกออกเป็น 3 column:
  - iliocostalis muscle วางตัวอยู่ most lateral column
  - Longissimus muscle วางตัวอยู่ intermediate column
  - Spinalis muscle เป็น most medial column
6. หาและชี้แสดงกล้ามเนื้อ iliocostalis พบว่าแบ่งออกเป็น 3 ส่วน ตามตำแหน่งจากล่างขึ้นบน ดังนี้
  - iliocostalis lumborum
  - iliocostalis thoracis
  - iliocostalis cervicis
7. หาและชี้แสดง longissimus พบว่าแบ่งออกเป็น 3 ส่วน ตามตำแหน่งจากล่างขึ้นบน ดังนี้
  - longissimus thoracis
  - longissimus cervicis
  - longissimus capitis
8. หาและชี้แสดงกล้ามเนื้อ spinalis พบว่าแบ่งออกเป็น 3 ส่วน ตามตำแหน่งจากล่างขึ้นบน ดังนี้
  - Spinalis thoracis
  - Spinalis cervicis
  - Spinalis capitis
9. หาและชี้แสดงกล้ามเนื้อ splenius cervicis ซึ่งอยู่ลึกกว่ากล้ามเนื้อ serratus posterior superior และ superficial กว่ากล้ามเนื้อ spinalis thoracis
10. หาและชี้แสดงกล้ามเนื้อ splenius capitis ซึ่งอยู่ถัดจากกล้ามเนื้อ splenius cervicis ขึ้นไป



11. เลาะกล้ามเนื้อ splenius capitis และ splenius cervicis ออกจาก ligamentum nuchae และ spinous processes แล้วพลิกกล้ามเนื้อ splenius capitis และ splenius cervicis ออกไปทางด้าน lateral

12. หาและชี้แสดงกล้ามเนื้อ semispinalis capitis

13. เลาะกล้ามเนื้อ semispinalis capitis ออกจาก superior nuchal line of occipital bone และจาก ligamentum nuchae

14. พลิกกล้ามเนื้อ semispinalis capitis ออกไปทางด้าน lateral เพื่อเปิดให้เห็น deep muscles of suboccipital region 4 คู่ คือ

1. rectus capitis minor muscle มี origin On posterior tubercle of atlas และมี insertion ที่ inferior nuchal line ของ occipital bone บริเวณซีก midline

2. rectus capitis major muscle ซึ่งมี origin จาก bifid spinous processes of axis และมี insertion ที่ inferior nuchal line ของ occipital bone ถัดจากกล้ามเนื้อ rectus capitis minor ออกไปทางด้าน lateral

3. inferior oblique muscle ซึ่งมี origin จาก bifid spinous process of axis และมี insertion ที่ tip of transverse process of C1

4. superior oblique muscle ซึ่งมี origin จาก tip of transverse process of C1 และมี insertion ที่ inferior nuchal line ของ occipital bone ถัดจากกล้ามเนื้อ rectus capitis major ออกไปทางด้าน lateral

15. หาและชี้แสดงกล้ามเนื้อที่เป็นขอบเขตของ suboccipital triangle

- rectus capitis major เป็น superomedial border

- inferior oblique เป็น inferolateral border

- superior oblique เป็น superolateral border

16. หาและชี้แสดง structure ต่อไปนี้ใน suboccipital triangle

- vertebral artery ผ่านขึ้นมาจาก foramen magnum of atlas แล้วทอดข้าม suboccipital triangle ไปทะลุ posterior Atlanto-occipital membrane ซึ่งเป็น floor ของ suboccipital triangle ผ่านเข้าไป cranial cavity ทาง foramen magnum

- posterior primary ramus of C1 spinal nerve (suboccipital nerve)

ซึ่งแยกแขนงไปเลี้ยงกล้ามเนื้อ 4 มัดของ suboccipital region

17. หาและชี้แสดง

- occipital artery
- greater occipital artery
- lesser occipital nerve
- great auricular nerve

18. เลาะกล้ามเนื้อ erector spinae ออกเพื่อเปิดให้เห็น intrinsic muscles of back ซึ่ง  
อยู่ลึกกว่า

19. หาและชี้แสดงกล้ามเนื้อเหล่านี้ โดยไม่ต้องชำแหละ

- semispinalis muscle
- multifidus muscle
- rotator longus and brevis muscle

## แบบฝึกหัด

### จงตอบคำถาม

1. กล้ามเนื้อ erector spinae ประกอบด้วยกล้ามเนื้อใด
2. กล้ามเนื้อ splenius muscle หากทำ acting bilaterally ทำให้เกิด action อย่างไร
3. จงบอก content of suboccipital triangle

### เฉลย

1. กล้ามเนื้อ iliocostalis, longissimus, spinalis
2. extend head and neck
3. vertebral artery and suboccipital nerve (C1)

## บทปฏิบัติการที่ 7

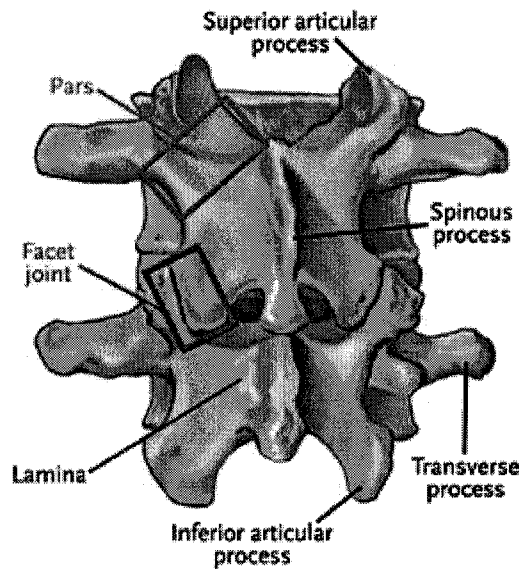
### ข้อต่อกระดูกสันหลังและการชำแหละไขสันหลัง

#### Joint of Vertebral arches and Dissection of Spinal cord

ข้อต่อกระดูกสันหลังเป็นข้อต่อชนิด synovial joint เชื่อมระหว่าง inferior articular processes of a superior vertebrae และ superior articular processes (zygapophyses) of an inferior vertebrae เรียกว่า zygapophyseal joints มีผิวข้อต่อแบน ถูกคลุมด้วย hyaline cartilage มี loose capsule หุ้ม fibrous capsule อยู่ใน synovial membrane

#### Zygapophyseal (facet) joints (รูปที่ 7.1)

สามารถเคลื่อนที่ได้แบบเลื่อนไถล (gliding) ระหว่างกระดูกสันหลัง ข้อต่อนี้ช่วยควบคุมการทำ flexion, extension, rotation of cervical and lumbar vertebrae ส่วนเส้นประสาทที่มาเลี้ยงคือ medial branch of dorsal primary rami of spinal nerves โดยเส้นประสาทผ่านไปทางด้านหลังในร่องที่ posterior surface of medial parts of transverse processes

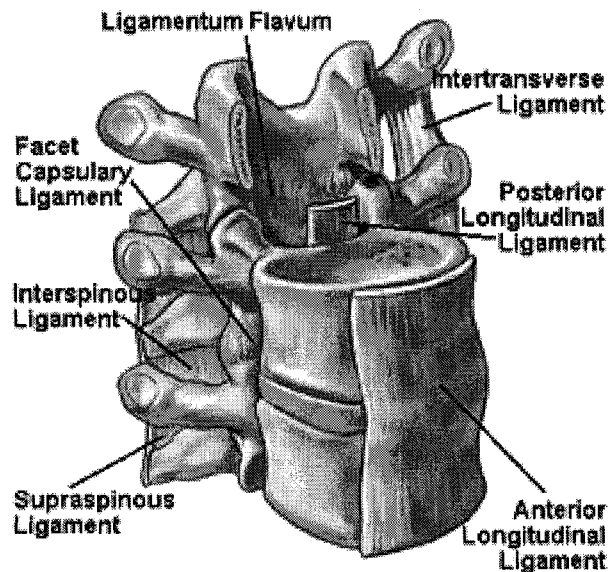


รูปที่ 7.1 ภาพแสดง Facet joint ของ vertebral column (<http://indyspinemd.com>)

### Accessory ligaments of the intervertebral joints (รูปที่ 7.2)

ส่วน laminae ของ vertebral arches ที่อยู่ถัดไปมาต่อกัน มี ligamentum flavum (yellow ligaments) ซึ่งแผ่ออกในแนว vertical จาก lamina ชั้นบนถึง lamina ชั้นล่าง โดยเกาะที่ superior ต่อจาก anterior surface of inferior borders และ inferiorly to posterior surface of superior border of next pair บาง fibers แทรกเข้า articular capsules of zygapophyseal joints และแผ่ไปด้านหลังของ intervertebral foramina โดย ligament นี้ช่วยป้องกัน normal curvature of vertebral column และเหยียด column หลังจาก flexed

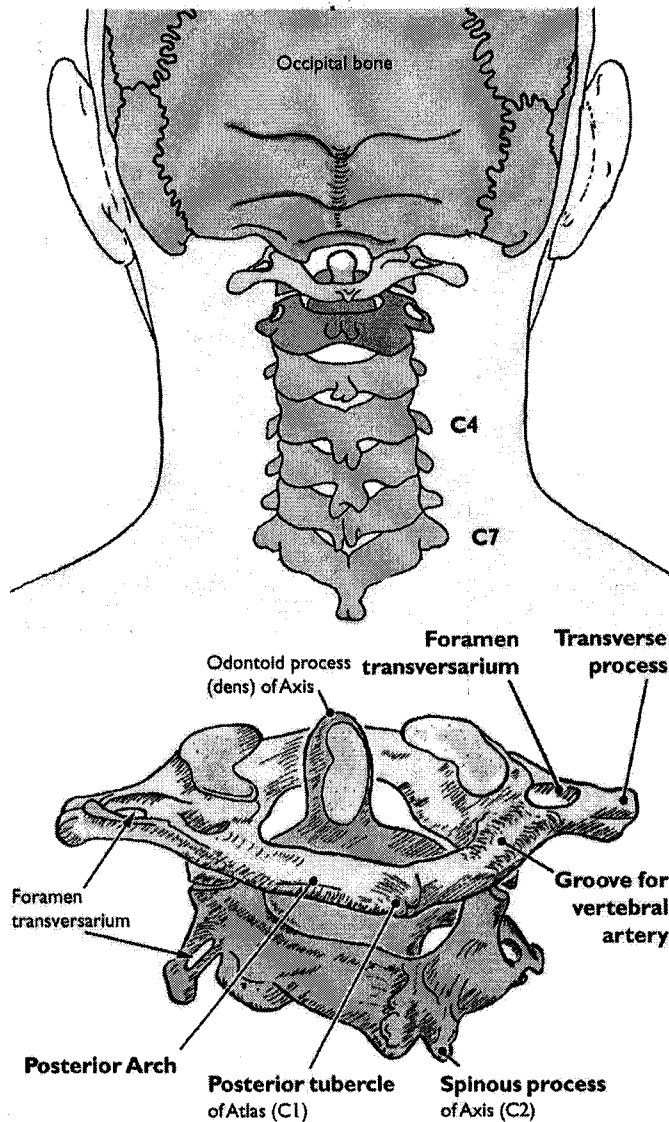
Spinous processes ชั้นถัดไปเชื่อมต่อกันโดยมี weak interspinous ligament และ cord-like supraspinous ligament ยังมี intertransverse ligament เชื่อมระหว่าง transverse processes โดย fibers กระจาย ยกเว้นบริเวณ lumbar region กลายเป็นแผ่น



รูปที่ 7.2 ภาพแสดง ligaments ของ vertebral joints (www.spinehealthingarts.com)

### Craniovertebral joints (รูปที่ 7.3)

เป็น suboccipital joints อยู่ระหว่าง skull และ C1 (atlas) และระหว่าง C1 และ C2 (atlas and axis) เรียกว่า atlanto-occipital joints และ atlanto-axial joints ข้อต่อนี้แตกต่างจากข้อต่ออื่นของ vertebral column คือ เป็นข้อต่อแบบ synovial ไม่มี intervertebral disc ไม่มี zygapophyseal joints



รูปที่ 7.3 ภาพแสดง Atlanto-axial joint (Sauerland,1999)

**Atlanto-occipital joints**

เป็นข้อต่อระหว่าง C1 (atlas) กับ occipital condyle ข้อต่อนี้ทำ action พยักหน้า (flex, extend neck) ข้อต่อนี้วางตัวอยู่แต่ละด้านระหว่าง superior articular facet ที่ lateral mass of C1 และ occipital condyle มี synovial joints of condyloid มี synovial membrane บาง หลวม มี Atlanto- skull กับ C1 เชื่อมต่อกันด้วย occipital membrane ที่เกาะจาก anterior และ posterior arches of C1 ไปยัง anterior and posterior margin of foramen magnum ช่วยป้องกัน excessive movement of Atlanto-occipital joints

**Transverse ligament of atlas** เป็นแผ่นแข็งแรงแผ่ออกจาก tubercles of lateral mass of C1 ช่วย hold dens of C2 เป็น synovial joint มี vertical ของ superior and inferior band ทอดผ่านจาก transverse ligaments ไปยัง occipital bone ด้านบนและ C1 ด้านล่าง กลายเป็น cruciform ligament

**Alar ligaments** (รูปที่ 7.4) แผ่ออกจากด้านข้างของ dens ไปยัง lateral margin of foramen magnum มีลักษณะสั้น แข็งแรง rounded cords เกาะที่ skull ไปยัง C1 เป็น check rotation and side-to side movements of head

**Tectorial membrane** มาเนื่องมาจาก posterior longitudinal ligament วิ่งทอดตัวจาก body of C1 ไปยัง internal surface of occipital bone คลุม alar และ transverse ligaments

#### Atlanto-axial joints

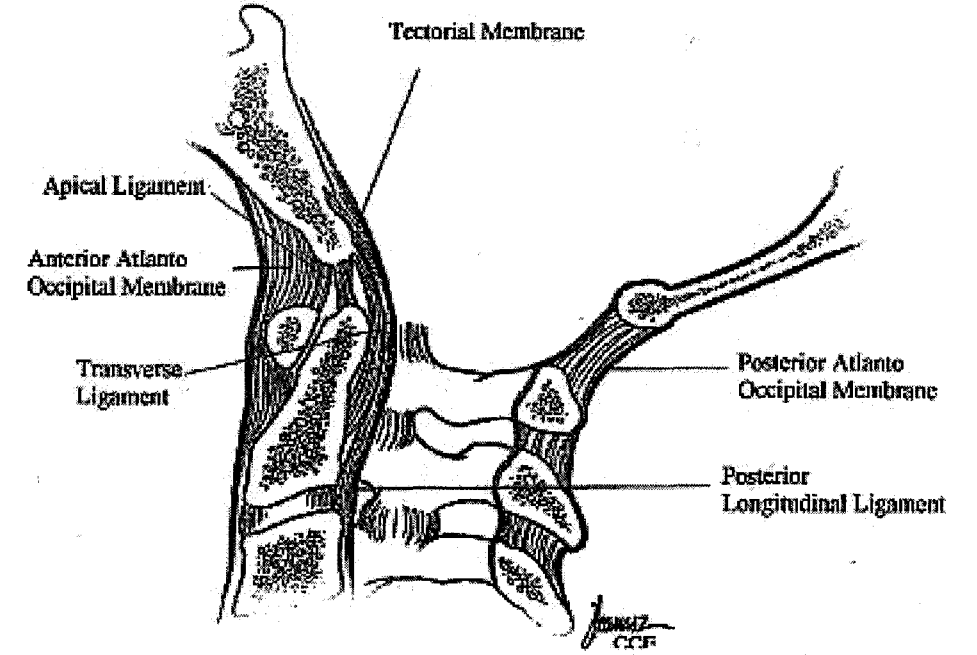
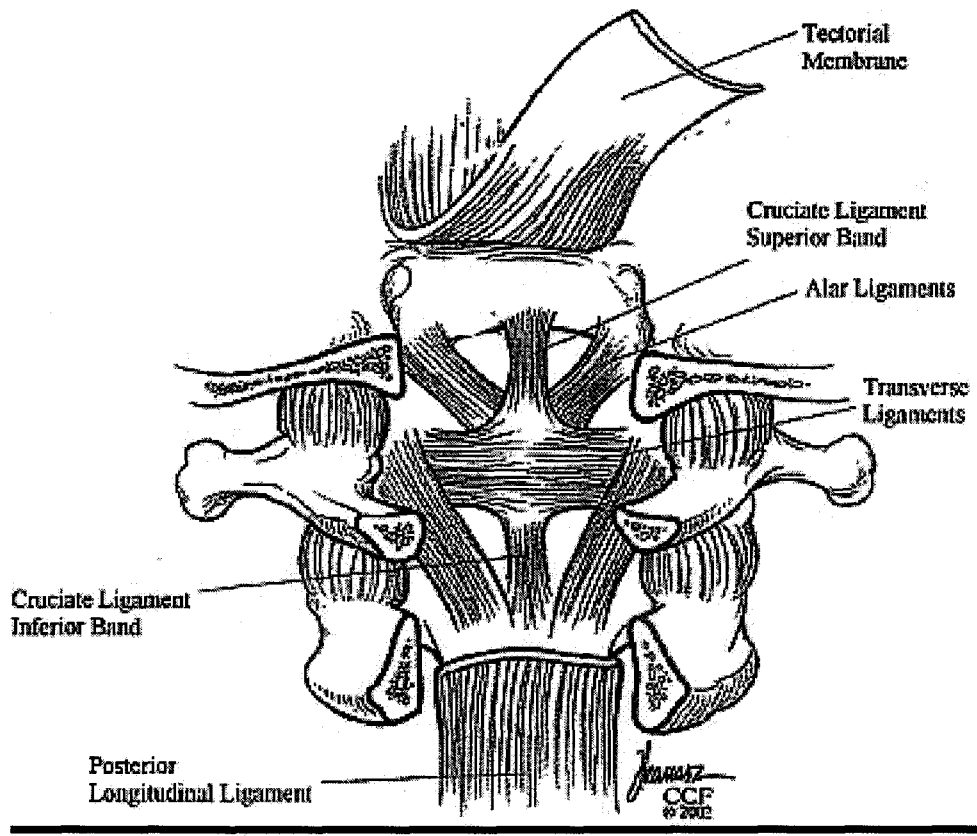
เป็น synovial joint ระหว่าง C1 และ C2 ประกอบด้วย two lateral joints และ one medial joint ข้อต่อนี้เคลื่อนไหวแบบ rotation ทำให้ head หมุนจากด้านหนึ่งไปอีกด้านหนึ่ง ระหว่างการเคลื่อนไหวที่ skull และ C1 จะ rotate ไปบน C2 หาก rotation มากเกินไปจะป้องกันด้วย alar ligament

#### Movements of the Vertebral column

Normal range ของการเคลื่อนไหวถูกจำกัดโดย

1. ความหนาและการบีบอัดของ intervertebral disc
2. ความทนทานของกล้ามเนื้อและ ligaments ของหลัง
3. tension และ articular capsules of zygapophyseal (facet) joint

การเคลื่อนไหวระหว่างกระดูกสันหลังแต่ละชิ้นขึ้นขึ้นกับความยืดหยุ่นของ nucleus pulposi of intervertebral disc และ zygapophyseal joints การเคลื่อนไหวส่วน cervical และ lumbar เป็นแบบอิสระ การเคลื่อนไหวของกระดูกสันหลัง เช่น flexion, extension, lateral flexion, rotation



รูปที่ 7.4 ภาพแสดง ligaments ของ craniovertebral joint (www.medscape.com)



## กิจกรรมที่ 1 การชำแหละไขสันหลัง

### วัตถุประสงค์

1. ทราบและเข้าใจลักษณะของข้อต่อกระดูกสันหลัง
2. ทราบและเข้าใจลักษณะการเคลื่อนไหวของข้อต่อกระดูกในแต่ละส่วน
3. ทราบและอธิบาย ligaments ที่เสริมความแข็งแรงของข้อต่อกระดูกสันหลัง

### วิธีปฏิบัติการ

1. เลาะ deep muscle of back (transversospinalis คือ semispinalis, multifidus, rotators เรียงลำดับจากชั้นผิวไปสู่ชั้นลึกในซอกระหว่าง transverse process และ spinous processes)
2. หาและชี้แสดงโครงสร้างต่อไปนี้
  - spinous processes in lower thoracic and lumbar regions
  - supraspinous ligament
  - interspinous ligament
  - ligamentum nuchae ใน cervical region ซึ่งส่วนของ spinous processes of C1-C7 และ external occipital protuberance
3. ใช้เลื่อยไฟฟ้า ตัดส่วน laminae of vertebrae ระดับ C3-L5 ตามแนวขอบด้านข้างของ laminae และยกเอา spinous processes และ posterior segments ของ laminae ที่ติดกันออกเป็นชิ้นเดียวกัน
4. หา ligamentum flavum ซึ่งเป็น paired ligaments ที่ยึด laminae ของ vertebrae ให้ติดไว้ด้วยกัน
5. หาและชี้แสดง vertebral plexus ใน epidural space of vertebral canal
6. หาและชี้แสดง dura mater และฝ่า dura mater ตามแนวผ่ากลางหลัง
7. หาและชี้แสดง arachnoid mater, subdural space
8. ศึกษา inferior end of arachnoid sac อยู่ที่ระดับ S2 เหมือน dura mater
9. ชี้แสดง subarachnoid space ซึ่งในขณะที่มีชีวิตอยู่ ช่องนี้เป็นช่องว่างระหว่าง arachnoid กับ pia mater และบรรจุด้วย cerebrospinal fluid (CSF)
10. ชี้แสดง pia mater พบว่าเป็น vascular membrane บางๆที่ห่อหุ้มแนบเนื้อ spinal cord มองเห็น arteries ที่เลี้ยง spinal cord
11. ชี้แสดง denticulate ligaments ซึ่งเป็นแผ่น pia mater ที่แผ่ออกจากขอบด้านข้างของ spinal cord มีลักษณะคล้ายใบเลื่อยยึด arachnoid ไว้ติดกับ dura mater พบระหว่าง anterior และ posterior roots of spinal nerves ตลอดความยาวของ spinal cord

12. หาและที่แสดง anterior roots และ posterior roots ของ spinal nerves
13. หาและที่แสดง spinal cord พบว่า extend จากระดับ foramen magnum ลงไปถึงสิ้นสุดที่ขอบล่างของ L1
14. หาและที่แสดง cervical enlargement ซึ่งเป็นช่วงที่ spinal cord ที่เป็น roots of brachial plexus มีขนาดกว้างออก ตรงกับระดับ C3 กับ T2
15. หาและที่แสดง lumbar enlargement ซึ่งเป็นช่วง spinal cord ที่เป็น roots of lumbosacral plexus มีขนาดกว้างออก ตรงกับระดับ T9-T12
16. หาและที่แสดง conus medullaris ซึ่งเป็นปลายล่างสุดของ spinal cord ตรงกับระดับ L1-L2
17. หาและที่แสดง filum terminalae ซึ่งเป็น pia mater ยึดยาวจากปลายของ conus medullaris ลงไปต้นและพาเอา arachnoid และ dura mater ที่ระดับ S2 ให้ยึดต่อลงไปเป็น external filum terminalae ไปยึดกับด้านหลังของ coccyx
18. หาและที่แสดง cauda equine ซึ่งประกอบด้วย roots of lumbar, sacral, coccygeal spinal nerves
19. ตาม posterior roots ออกไปจนถึง intervertebral foramina พบว่าก่อนที่จะรวมกับ anterior roots ที่ intervertebral foramina นั้น posterior roots พองออกเป็น spinal ganglia
20. เลาะกล้ามเนื้อ trapezius และ semispinalis capitis ออกจาก occipital bone
21. เลาะกล้ามเนื้อ oblique capitis superior, rectus capitis posterior major, rectus capitis posterior minor ออกจาก occipital bone
22. เลาะกล้ามเนื้อ rectus capitis posterior major, oblique capitis inferior, semispinalis cervicis ออกจาก spinous process of axis (C2)
23. หาและที่แสดง Atlanto-occipital membrane
24. หาและที่แสดง vertebral artery หาจุดที่มันผ่านทะลุ atlanto-occipital membrane เพื่อเข้าสู่ foramen magnum
25. เลาะ Atlanto-occipital membrane ออกจาก occipital bone
26. ใช้เลื่อยตัด posterior arch of atlas และ lamina of axis แล้วยกออกเพื่อเปิดให้เห็น superior end of spinal cord
27. ตัด superior end of spinal cord ให้ขาดจาก brainstem แล้วยกออกพร้อม spinal nerve roots รวมทั้ง cauda equina
28. นำ spinal cord ไปแช่น้ำยาไว้ เพื่อเก็บไว้ศึกษาต่อไป

**Transverse ligament of atlas** เป็นแผ่นแข็งแรงแผ่ออกจาก tubercles of lateral mass of C1 ช่วย hold dens of C2 เป็น synovial joint มี vertical ของ superior and inferior band ทอดผ่านจาก transverse ligaments ไปยัง occipital bone ด้านบนและ C1 ด้านล่าง กลายเป็น cruciform ligament

**Alar ligaments** (รูปที่ 7.4) แผ่ออกจากด้านข้างของ dens ไปยัง lateral margin of foramen magnum มีลักษณะสั้น แข็งแรง rounded cords เกาะที่ skull ไปยัง C1 เป็น check rotation and side-to side movements of head

**Tectorial membrane** มาเนื่องมาจาก posterior longitudinal ligament วิ่งทอดตัวจาก body of C1 ไปยัง internal surface of occipital bone คลุม alar และ transverse ligaments

#### **Atlanto-axial joints**

เป็น synovial joint ระหว่าง C1 และ C2 ประกอบด้วย two lateral joints และ one medial joint ข้อต่อนี้เคลื่อนไหวแบบ rotation ทำให้ head หมุนจากด้านหนึ่งไปอีกด้านหนึ่ง ระหว่างการเคลื่อนไหวที่ skull และ C1 จะ rotate ไปบน C2 หาก rotation มากเกินไปจะป้องกันด้วย alar ligament

#### **Movements of the Vertebral column**

Normal range ของการเคลื่อนไหวถูกจำกัดโดย

1. ความหนาและการบีบอัดของ intervertebral disc
2. ความทนทานของกล้ามเนื้อและ ligaments ของหลัง
3. tension และ articular capsules of zygapophyseal (facet) joint

การเคลื่อนไหวระหว่างกระดูกสันหลังแต่ละชิ้นขึ้นกับความยืดหยุ่นของ nucleus pulposi of intervertebral disc และ zygapophyseal joints การเคลื่อนไหวส่วน cervical และ lumbar เป็นแบบอิสระ การเคลื่อนไหวของกระดูกสันหลัง เช่น flexion, extension, lateral flexion, rotation

## แบบฝึกหัด

### จงอธิบาย ,

1. Atlanto-occipital joint และ Atlano-axial joint แตกต่างจากข้อต่ออื่นของ Vertebral Column อย่างไร
2. Alar ligament เป็น ligament ที่ทำ action ไต
3. Zygapophyseal joint มีการเคลื่อนไหวในลักษณะใด

### เฉลย

1. เป็นข้อต่อแบบ synovial joint ไม่มี intervertebral disc และไม่มี zygapophyseal joints
2. เป็น check ligament ทำ action แบบ side to side movement of head
3. แบบ gliding

## บรรณานุกรม

1. Anne M.R. Agur Grant's atlas of Anatomy ninth edition, Williams & Wilkins; 1992.
2. Moore L. Keith Clinically Oriented Anatomy third edition, Williams & Wilkins; 1999.
3. Sauerland K. Eberhardt Grants dissector twelfth edition, Williams & Wilkins; 1999.
4. รศ.นพ.เตชะทัต เตชะเสน คู่มือการชำแหละร่างอาจารย์ใหญ่ สำหรับนักศึกษา แพทยศาสตร์ มหาวิทยาลัยเชียงใหม่ 2540